UNIVERSIDAD TÉCNICA DE COTOPAXI

DIRECCIÓN DE POSGRADO

MAESTRÍA EN CIENCIAS VETERINARIAS

MODALIDAD: PROYECTO DE DESARROLLO

Título:

Evaluación de parámetros en liquido peritoneal de equinos con Síndrome Abdominal Agudo para la resolución en clínica

Trabajo de titulación previo a la obtención del título de Magíster en Ciencias Veterinárias

Autora:

Diana Carolina Barragán Armijo, MVZ.

Tutor:

Rafael Alfonso Garzón Jarrin. PhD

LATACUNGA – ECUADOR

2024

APROBACIÓN DEL TUTOR

En mi calidad de Tutor del Trabajo de Titulación **"Evaluación de parámetros en liquido peritoneal de equinos con Síndrome Abdominal Agudo para la resolución clínica"**, presentado por Carolina Barragán Armijo, para optar por el título magíster en Ciencias Veterinarias.

CERTIFICO

Que dicho trabajo de investigación ha sido revisado en todas sus partes y se considera que reúne los requisitos y méritos suficientes para ser sometido a la presentación para la valoración por parte del Tribunal de Lectores que se designe y su exposición y defensa pública.

Latacunga, 29 de julio del 2024

PhD. Rafael Alfonso Garzón Jarrin
CC.: 0501097224

APROBACIÓN TRIBUNAL

El trabajo de Titulación: **"Evaluación de parámetros en liquido peritoneal de equinos con Síndrome Abdominal Agudo para la resolución clínica"**, ha sido revisado, aprobado y autorizada su impresión y empastado, previo a la obtención del título de Magíster en Ciencias Veterinarias; el presente trabajo reúne los requisitos de fondo y forma para que el estudiante pueda presentarse a la exposición y defensa.

Latacunga, agosto,14,2024

.....

MSc. Blanca Mercedes Toro Molina
CI: 0501720999
Presidente del tribunal

.....

MSc. Nancy Margoth Cueva Salazar
CI: 0501616353
Lector 2

.....

MSc. Jorge Washington Armas Cajas
CI: 0501556450
Lector 3

DEDICATORIA

Este proyecto va dedicado especialmente a todas las personas que han sido participe de este proceso, en especial a mis padres quienes me han enseñado a luchar y esforzarme por las cosas que realmente importan en la vida, brindándome consejo y apoyo incondicional, lo cual me ha motivado a ser una persona de bien, constante, humilde y sobre todo real con mis aspiraciones.

A mi pequeña familia, mis hijos que han sido el motor fundamental en mi preparación y actualización profesional.

Carolina Barragán Armijo

AGRADECIMIENTO

Agradezco principalmente a Dios quien ha sido mi guía en este largo camino profesional quien me ha dado fortaleza y perseverancia para seguir adelante. A mis padres que han sido el pilar fundamental en mi formación académica, humana y profesional pues a través de su ejemplo me han enseñado a valorar aquello que poseo en la vida.

Al mismo tiempo quiero agradecer a mi tutor académico Dr. Rafael Garzón quien ha compartido sus conocimientos y su valioso tiempo, me ha guiado profesionalmente en la elaboración de este proyecto pues su esfuerzo y orientación ha sido fundamental en el éxito de esta investigación.

Carolina Barragán Armijo

RESPONSABILIDAD DE AUTORÍA

Quien suscribe, declara que asume la autoría de los contenidos y los resultados obtenidos en el presente Trabajo de Titulación.

Latacunga, agosto,14,2024

Carolina Barragán Armijo

C.I: 0201568177

RENUNCIA DE DERECHOS

Quien suscribe, cede los derechos de autoría intelectual total y/o parcial del presente trabajo de titulación a la Universidad Técnica de Cotopaxi.

Latacunga, agosto,14,2024

Carolina Barragán Armijo

C.I: 0201568177

AVAL DEL PRESIDENTE

Quien suscribe, declara que el presente Trabajo de Titulación: **"Evaluación de parámetros en liquido peritoneal de equinos con Síndrome Abdominal Agudo para la resolución clínica"**, contiene las correcciones y las observaciones realizadas por los miembros del tribunal en la pre defensa.

Latacunga, agosto,14,2024

.....
MSc. Blanca Mercedes Toro Molina
C.I: 0501720999

UNIVERSIDAD TÉCNICA DE COTOPAXI

DIRECCIÓN DE POSGRADO

MAESTRÍA EN CIENCIAS VETERINARIAS

Título: Evaluación de parámetros en liquido peritoneal de equinos con Síndrome Abdominal Agudo para la resolución clínica.

Autor: Barragán Armijo Diana Carolina
Tutor: Rafael Alfonso Garzón Jarrin. PhD

RESUMEN

El síndrome abdominal agudo en equinos representa una de las principales causas de morbilidad y mortalidad, afectando significativamente tanto a la industria ecuestre como al bienestar animal, la investigación se realizó en 23 caballos con Síndrome abdominal agudo (SAA), (Cólico) en la "CLINICA EQUINA RANCHO Z", del cantón Quito provincia de Pichincha, clínicamente enfermos de todas las edades sin distinción de raza y sexo, en el periodo 2022-2023. El objetivo de esta investigación fue evaluar los parámetros en el líquido peritoneal de equinos con SAA para mejorar el diagnóstico y tratamiento clínico. Se utilizaron métodos diagnósticos que incluyeron análisis macroscópicos y físico-químicos del líquido peritoneal, así como mediciones específicas utilizando máquinas como LP Lactate Plus, refractómetro y centrífuga. Los resultados mostraron que la edad de los equinos tenía una correlación negativa significativa con los desenlaces clínicos, indicando que los equinos más jóvenes tienen mejores pronósticos. La ultrasonografía abdominal reveló que el 52.9% de los casos presentaron motilidad intestinal disminuida y el 23.5% ausencia de motilidad, mientras que el análisis de los niveles de lactato demostró ser una herramienta diagnóstica valiosa para evaluar el pronóstico, con una media de 3.8176 mmol/L. La implementación de un enfoque multidimensional y la consideración de múltiples parámetros clínicos, incluyendo la edad y niveles de lactato, se destacan como esenciales para una evaluación precisa y un manejo clínico efectivo del síndrome abdominal agudo en equinos.

PALABRAS CLAVE: Síndrome abdominal agudo; equinos; líquido peritoneal; diagnóstico clínico; ultrasonografía abdominal; lactato.

UNIVERSIDAD TÉCNICA DE COTOPAXI
DIRECCIÓN DE POSGRADO

MAESTRÍA EN CIENCIAS VETERINARIAS

Title: EVALUATION OF PARAMETERS IN PERITONEAL FLUID OF HORSES WITH ACUTE ABDOMINAL SYNDROME FOR CLINICAL RESOLUTION

Author: Barragán Armijo Diana Carolina
Tutor: Rafael Alfonso Garzón Jarrin. PhD

ABSTRACT

Acute abdominal syndrome in horses represents one of the main causes of morbidity and mortality, significantly affecting both the equestrian industry and animal welfare. The research was carried out on 23 horses with acute abdominal syndrome , (SAA), (Colic) at the "RANCHO Z EQUINE CLINIC." ", from the canton of Quito, province of Pichincha, clinically ill of all ages without distinction of race and sex, in the period 2022-2023. The objective of this research was to evaluate the parameters in the peritoneal fluid of horses with SAA to improve clinical diagnosis and treatment. Diagnostic methods were used that included macroscopic and physicochemical analyzes of the peritoneal fluid, as well as specific measurements using machines such as LP Lactate Plus, refractometer and centrifuge. The results showed that the age of the horses had a significant negative correlation with clinical outcomes, indicating that younger horses have better prognoses. Abdominal ultrasonography revealed that 52.9% of cases presented decreased intestinal motility and 23.5% absence of motility, while the analysis of lactate levels proved to be a valuable diagnostic tool to evaluate the prognosis, with a mean of 3.8176 mmol/ L. Implementation of a multidimensional approach and consideration of multiple clinical parameters, including age and lactate levels, are highlighted as essential for accurate evaluation and effective clinical management of acute abdominal syndrome in horses.

KEYWORD: Acute abdominal syndrome; equines; peritoneal fluid; clinical diagnosis; abdominal ultrasonography; lactate.

Yo, Luisa Paulina Davalos Blacio, con cédula de identidad número 1703845808 Licenciada en Ciencias de la Educación mención Ingles con número de registro de la SENESCYT: 1070-10-994081; **CERTIFICO** haber revisado y aprobado la traducción al idioma inglés del resumen del trabajo de investigación con el título: Evaluación de parámetros en liquido peritoneal de equinos con Síndrome Abdominal Agudo para la resolución clínica de: **Diana Carolina Barragán Armijo,** aspirante a magister en Ciencias Veterinarias.

14 de agosto del 2024

Paulina Davalos Blacio
CI. 1703845808
Telf. 0998131731

ÍNDICE DE CONTENIDOS

INTRODUCCIÓN 1

JUSTIFICACIÓN 3

PLANTEAMIENTO DEL PROBLEMA 4

HIPÓTESIS.....5

OBJETIVOS DE LA INVESTIGACIÓN.....6

Objetivo General 6

Objetivos Específicos 6

CAPÍTULO I. FUNDAMENTACIÓN TEÓRICA.....7

1.1 Anatomía del sistema digestivo del equino 7

1.2 Fisiología del sistema digestiva del equino 9

1.3 Síndrome abdominal agudo en equinos (Cólico) 12

1.3.1 Características del síndrome abdominal agudo o cólico 13

1.3.2 Síntomas de síndrome abdominal agudo o cólico 14

1.3.3 Tipos o clasificación de cólico equino 15

1.3.4 Evaluación clínica del síndrome abdominal agudo en equinos.....30

1.4 Historia clínica.....39

1.5 Evaluación 40

1.5.1 Sondaje naso gástrico:.....42

1.5.2 Auscultación abdominal.....44

1.5.3 Cecocentesis Abdominal (Punción cecal).....45

1.5.4 Palpación transrectal 46

1.5.5 Abdominosentesis 48

1.6 Liquido peritoneal 51

1.7 Valores de líquido peritoneal.....51

1.7.1 El análisis del líquido peritoneal se realiza siguiendo ciertos criterios: 52

1.8 Recolección de líquido peritoneal 54

1.9 Análisis de líquido peritoneal.....55

1.10 Exámenes Complementarios 55

1.10.1 Hematocrito.....56

1.10.2 Proteínas Plasmáticos Totales.....57

CAPÍTULO II. MATERIALES Y MÉTODOS.....52

2.1 Características y localización del área de estudio 53

2.2 Fuente: Google Maps Materiales y equipos 53

2.3 Modalidad o enfoque de la investigación.....54

2.4 Tipo de investigación 55

2.4.1 Analítica Descriptiva.....55

2.4.2 Análisis estadístico.....56

CAPÍTULO III. RESULTADOS Y DISCUSIÓN.....58

3.1. Identificación de parámetros emergentes necesarios en la evaluación clínica de un paciente equino con síndrome abdominal agudo (Cólico). 58

3.1.1 Características Clínicas Iniciales de los Equinos con Síndrome Abdominal Agudo.....58

3.1.2 Evaluación de parámetros 59

3.2 Análisis macroscópico de líquido peritoneal del equino en síndrome abdominal agudo (Cólico). 61

3.3 Análisis de las características y valores normales de líquido peritoneal en equinos con sintomatología de cólico, utilizando las máquinas de medición LP Lactate Plus, refractómetro y centrífuga.....64

3.4 Relacionar parámetros existentes con un diagnóstico clínico para la

determinación de un tratamiento terapéutico quirúrgico. 65
3.5 Abordaje clínico y resolución.....68
3.6 Correlación de las variables en estudio 70
3.7 Discusión 73
CAPÍTULO IV. CONCLUSIONES Y RECOMENDACIONES.....79
CONCLUSIONES 79
RECOMENDACIONES 80
REFERENCIAS BIBLIOGRÁFICAS.....81

ÍNDICE DE FIGURAS

Figura 1. Sistema digestivo de un caballo.....9
Figura 2. Aparato digestivo del caballo 11
Figura 3. Síndrome de cólicos.....13
Figura 4. Proceso de evaluación.....42
Figura 5. Sondaje naso gástrico en equinos 43
Figura 6. Proceso de suscultación abdominal 45
Figura 7. Punción cecal 46
Figura 8. Proceso de palpación transrectal.....48
Figura 9. Proceso de abdominoscentesis.....50
Figura 10. Ubicación Clinica Equina Rancho Z 53

ÍNDICE DE TABLAS

Tabla 1 Evaluación clínica del síndrome abdominal agudo en equinos.....32
Tabla 2 Umbral del Dolor en equinos con SAA 37
Tabla 3. Características del líquido peritoneal. 54
Tabla 4. Muestra a obtener para su análisis.....54
Tabla 5. Presentación de los signos vitales iniciales (T° (°C), F. cardiaca, F. respiratoria) y su variabilidad en los pacientes evaluados. (Anexo uno) 58
Tabla 6. Resultados de Mucosa.....60
Tabla 7. Descripción de los cambios macroscópicos observados en el líquido peritoneal – Color.....61
Tabla 8. Descripción de los cambios macroscópicos observados en el líquido peritoneal – Turbidez 62
Tabla 9. Descripción de los cambios macroscópicos observados en el líquido peritoneal – Olor. 63
Tabla 10. Resultados de los exámenes de Hematocrito, PPT (mg/dl) y Liquido Peritoneal y su correlación con los casos de síndrome abdominal agudo.....64
Tabla 11. Relación del valor de lactato peritoneal, PPT, hematocrito con cada diagnóstico. 65
Tabla 12. Presentación de las complicaciones observadas después del tratamiento inicial, incluyendo infecciones, recurrencias y otras patologías 68
Tabla 13. Tratamiento quirúrgico.....69
Tabla 14. Correlación entre las variables: Hematocrito, PPT y Edad 70
Tabla 15. Anova de variables de estudio.....72

INFORMACIÓN GENERAL

Título del Proyecto:

Evaluación de parámetros en liquido peritoneal de equinos con Síndrome Abdominal Agudo para la resolución clínica.

Línea de investigación: Salud Animal

Proyecto de investigación asociado:

Esta investigación está enfocada en mejorar el diagnóstico y tratamiento clínico de equinos con este síndrome, utilizando métodos diagnósticos que incluyen análisis macroscópicos y físico-químicos del líquido peritoneal, así como mediciones específicas utilizando diferentes equipos de medición.

INTRODUCCIÓN

La maestría en Ciencias Veterinarias que se cursa en la Universidad Técnica de Cotopaxi aborda de manera integral y profunda las diversas facetas de la medicina veterinaria, especialmente centrada en problemas críticos que afectan la salud y el bienestar de los equinos. Uno de los trastornos más críticos y frecuentes en equinos, que representa un desafío constante para veterinarios y especialistas en salud equina, es el Síndrome Abdominal Agudo (SAA), comúnmente conocido como cólico. Esta condición no solo implica una serie compleja de síntomas y causas, sino que también conlleva significativas implicaciones para la industria ecuestre debido a su alta tasa de morbilidad y mortalidad.

La investigación veterinaria ha progresado en las últimas décadas, pero aún enfrenta grandes desafíos, especialmente en la precisa identificación y manejo de condiciones críticas como el SAA. A nivel global, se han realizado estudios que han ayudado a identificar biomarcadores y otros parámetros en el líquido peritonealque son cruciales para el diagnóstico y manejo efectivo de esta condición. Sin embargo, existe una variabilidad considerable en las presentaciones clínicas y respuesta al tratamiento, que podría estar influenciada por factores locales como elmanejo, la dieta, y las características específicas de la población equina en diferentes regiones. La evaluación de parámetros en líquido peritoneal se ha identificado como una herramienta diagnóstica valiosa, permitiendo una aproximación más precisa al estado clínico del animal y facilitando la toma de decisiones terapéuticas (1). Estos trabajos subrayan la necesidad de profundizar en la comprensión de estos parámetros para mejorar los resultados clínicos.

En este contexto, la presente investigación titulada "Evaluación de parámetros en líquido peritoneal de equinos con Síndrome Abdominal Agudo para la resolución clínica" busca llenar un vacío importante en el conocimiento disponible, proporcionando datos cruciales y específicos sobre el estado clínico y la progresión del SAA en equinos en Ecuador. Este estudio no solo tiene la intención de mejorar el entendimiento y manejo del cólico en equinos a nivel local, sino también de contribuir al cuerpo de conocimiento global, permitiendo comparaciones y

adaptaciones de protocolos de diagnóstico y tratamiento basados en las características y necesidades locales.

La relevancia de esta investigación se magnifica dentro del panorama ecuatoriano, donde la industria ecuestre está creciendo y la prevalencia de equinos, tanto para trabajo como recreación, está en aumento. Los hallazgos de este estudio están destinados a influir directamente en las prácticas veterinarias, mejorando los protocolos de diagnóstico y manejo del SAA, y eventualmente contribuyendo a la reducción de la tasa de mortalidad asociada con esta condición. Además, al proporcionar una comparativa con estudios internacionales, la investigación permite una perspectiva más amplia y una mejor comprensión de cómo los factores regionales pueden influir en la presentación y manejo del cólico equino.

En Latinoamérica, la investigación veterinaria ha avanzado significativamente en las últimas décadas, aunque aún enfrenta desafíos relacionados con la especificidad de las condiciones locales y la necesidad de generar datos relevantes regionalmente. La literatura científica disponible sugiere que las patologías que afectan a los equinos, incluido el síndrome abdominal agudo, presentan particularidades en esta región que requieren atención específica. Por ejemplo, trabajos en países como Brasil y Argentina han empezado a llenar el vacío de conocimiento, pero también destacan la variabilidad en las presentaciones clínicas y la respuesta al tratamiento, subrayando la importancia de investigaciones contextualizadas (2).

Por lo tanto, esta maestría no solo busca abordar un problema veterinario urgente, sino también fomentar un enfoque más informado y especializado en la medicina veterinaria en Ecuador, alineando las prácticas locales con los estándares internacionales y generando conocimientos que puedan ser aplicados en contextos similares a nivel mundial.

JUSTIFICACIÓN

La necesidad de llevar a cabo un estudio detallado sobre la evaluación de parámetros en líquido peritoneal de equinos con síndrome abdominal agudo para la resolución clínica encuentra su justificación en varios aspectos fundamentales del macro, meso y micro contexto, abarcando consideraciones globales, regionales (Latinoamérica) y locales (Ecuador). Este enfoque multidimensional permite comprender la relevancia del tema en distintas escalas, subrayando la importancia de generar conocimiento específico que pueda contribuir significativamente a la práctica veterinaria y la salud equina.

Ecuador, con una industria ecuestre en crecimiento y un incremento en la tenencia de equinos tanto para trabajo como para recreación, enfrenta desafíos particulares en el manejo del síndrome abdominal agudo. La literatura específica sobre la evaluación de parámetros en líquido peritoneal en equinos dentro del contexto ecuatoriano es escasa o inexistente, lo que limita la capacidad de los veterinarios para aplicar conocimientos actualizados y específicos al manejo de casos en el país (3). Este vacío de conocimiento señala la necesidad urgente de desarrollar investigaciones que aborden específicamente las condiciones y necesidades locales.

La realización de este estudio se justifica por la importancia crítica de mejorar los protocolos de diagnóstico y tratamiento para el síndrome abdominal agudo en equinos, adaptándolos a las condiciones específicas de cada contexto. Al evaluar los parámetros en líquido peritoneal de equinos afectados por este síndrome en el contexto ecuatoriano, el estudio busca llenar un vacío de conocimiento significativo, proporcionando datos esenciales que pueden mejorar el bienestar animal y los resultados clínicos. Además, al incorporar comparaciones con estudios realizados en otros contextos, esta investigación contribuirá al cuerpo global de conocimiento, permitiendo una mejor comprensión de las variaciones regionales y promoviendo prácticas basadas en evidencia en la medicina veterinaria equina.

PLANTEAMIENTO DEL PROBLEMA

La incidencia del síndrome abdominal agudo, comúnmente referido como cólico, en equinos, constituye una preocupación mayor dentro de la medicina veterinaria, debido a su potencial para provocar elevadas tasas de morbilidad y mortalidad. Este conjunto de condiciones representa un desafío diagnóstico y terapéutico significativo, dada la diversidad de causas subyacentes y manifestaciones clínicas. La eficacia en la resolución clínica de estos casos depende en gran medida de la precisión en el diagnóstico inicial y de la rapidez y adecuación del tratamiento aplicado. En este contexto, la evaluación de parámetros en líquido peritoneal emerge como una herramienta diagnóstica crítica, que podría permitir una diferenciación más precisa de las causas del síndrome y, por ende, una orientación más efectiva del tratamiento.

A nivel global, diversos estudios han enfocado sus esfuerzos en optimizar los métodos diagnósticos y terapéuticos para el manejo del síndrome abdominal agudo en equinos. La investigación científica ha avanzado en la identificación de biomarcadores y parámetros fisiológicos clave en el líquido peritoneal que puedan servir como indicadores confiables del estado y evolución de la enfermedad. Sin embargo, a pesar de estos avances, persisten lagunas significativas en la comprensión de cómo estos parámetros pueden ser aplicados de manera efectiva en la práctica clínica para mejorar los resultados en los pacientes.

En Latinoamérica, y específicamente en Ecuador, el estudio de estos parámetros en el líquido peritoneal y su aplicación en la resolución clínica del síndrome abdominal agudo en equinos aún es incipiente. La adaptación y aplicación de los conocimientos generados a nivel internacional requieren una validación en el contexto local, considerando las particularidades de manejo, razas, condiciones ambientales y patrones de enfermedad presentes en la región. La escasez de investigaciones actualizadas y específicas para la región, que integren los avances recientes en el diagnóstico y tratamiento del cólico equino, resalta una necesidad crítica de estudios que aborden esta temática con datos y análisis contemporáneos.

Por lo tanto, la pregunta fundamental que guía esta investigación es: ¿Cómo la evaluación de parámetros en líquido peritoneal puede ser optimizada para mejorar el diagnóstico y la resolución clínica del síndrome abdominal agudo en equinos en

el contexto ecuatoriano? este planteamiento busca no solo profundizar en la comprensión de los mecanismos patológicos y diagnósticos del cólico equino sino también en cómo estos conocimientos pueden ser aplicados de manera efectiva para mejorar la salud y el bienestar de los equinos, adaptando las estrategias diagnósticas y terapéuticas a las realidades locales y regionales.

PREGUNTAS DE INVESTIGACIÓN

¿Cuáles son los parámetros más relevantes a evaluar en el líquido peritoneal de equinos con síndrome abdominal agudo, y cómo pueden estos parámetros ser utilizados para facilitar la resolución clínica y mejorar el pronóstico de los pacientes equinos afectados?

HIPÓTESIS

Hipótesis alternativa (H1): El análisis de los parámetros presentes en líquido peritoneal en caballos que sufren de síndrome abdominal agudo resulta en un incremento sustancial en la exactitud del diagnóstico y la efectividad del tratamiento.

Hipótesis nula (H0): El análisis de los parámetros presentes en líquido peritoneal en caballos que sufren de síndrome abdominal agudo no resulta en un incremento sustancial en la exactitud del diagnóstico y la efectividad del tratamiento.

OBJETIVOS DE LA INVESTIGACIÓN

Objetivo General

Evaluar Liquido Peritoneal en casos de síndrome abdominal agudo (Cólico), en equinos para su respectivo abordaje clínico y resolución en la clínica.

Objetivos Específicos

- Identificar cuáles son los parámetros emergentes necesarios en la evaluación clínica de un paciente equino con síndrome abdominal agudo (Cólico).
- Realizar un análisis de líquido peritoneal del equino en síndrome abdominal agudo (Cólico).
- Analizar las características y los valores normales de líquido peritoneal en equinos con sintomatología de cólico, utilizando las máquinas de medición LP Lactate Plus, refractómetro y centrífuga.
- Relacionar parámetros existentes con un diagnóstico clínico para la determinación de un tratamiento terapéutico quirúrgico.
- Realizar respectivo abordaje clínico y resolución.

CAPÍTULO I. FUNDAMENTACIÓN TEÓRICA

1.1 Anatomía del sistema digestivo del equino

El sistema digestivo despliega múltiples funciones vitales, como la ingestión de alimentos, su procesamiento mediante acciones mecánicas y bioquímicas, la absorción de nutrientes esenciales y la eliminación de desechos. Dada su importancia para el adecuado funcionamiento del organismo, los trastornos recurrentes relacionados con este sistema requieren una evaluación minuciosa que abarque desde la boca hasta el periné, incluyendo la faringe, el esófago y el abdomen. En situaciones de urgencia o de gravedad, es posible dirigir el examen clínico específicamente hacia la cavidad abdominal.

La anatomía y función digestiva en los equinos se caracterizan por su notable complejidad. Por lo tanto, resulta útil dividir imaginariamente el abdomen en tercios (dorsal, medio y ventral) en ambos lados, permitiendo una localización precisa de los órganos de interés y facilitando la determinación de los métodos de exploración clínica adecuados (4).

El sistema digestivo equino es un componente esencial para la salud y el rendimiento óptimo del caballo, comprendiendo una serie de estructuras especializadas adaptadas a su dieta herbívora. El estómago equino, aunque relativamente pequeño en comparación con otros animales de similar tamaño, desempeña un papel crucial en la digestión inicial de los alimentos. Se encuentra dividido en dos regiones principales, el fundus y la región glandular, cada una con funciones específicas en el proceso digestivo. El intestino delgado, que sigue al estómago, es responsable principalmente de la absorción de nutrientes, mientras que el intestino grueso, especialmente el ciego y el colon, facilita la fermentación de la fibra vegetal.

El ciego y el colon equinos son particularmente notables por su tamaño y complejidad, representando una parte significativa del tracto digestivo del caballo. Estas estructuras proporcionan un ambiente ideal para la fermentación bacteriana de los carbohidratos fibrosos, permitiendo la extracción de energía de los alimentos de baja calidad. La anatomía del sistema digestivo equino refleja así una adaptación evolutiva a la alimentación herbívora, con una capacidad para procesar grandes cantidades de forraje fibroso de manera eficiente.

La anatomía del sistema digestivo equino está diseñada para maximizar la digestión y absorción de nutrientes de una dieta basada en forraje. Esta adaptación anatómica permite al caballo obtener los nutrientes esenciales necesarios para mantener su salud y rendimiento óptimos en diversas actividades, desde el trabajo en competiciones deportivas hasta el pastoreo en entornos naturales (5).

El intestino grueso del caballo es particularmente prominente, con el ciego y el colon ascendente, transverso y descendente desempeñando un papel fundamental en la fermentación de la fibra vegetal y la producción de ácidos grasos de cadena corta. Esta fermentación bacteriana en el intestino grueso contribuye significativamente a la obtención de energía a partir de la fibra dietética.

En conjunto, la anatomía y fisiología del sistema digestivo equino reflejan una adaptación evolutiva a una dieta herbívora, permitiendo al caballo obtener nutrientes esenciales de los alimentos vegetales. Esta eficiente estructura digestiva es crucial para mantener la salud y el rendimiento óptimos del caballo en diversas actividades, desde el trabajo en competiciones deportivas hasta el pastoreo en entornos naturales (6).

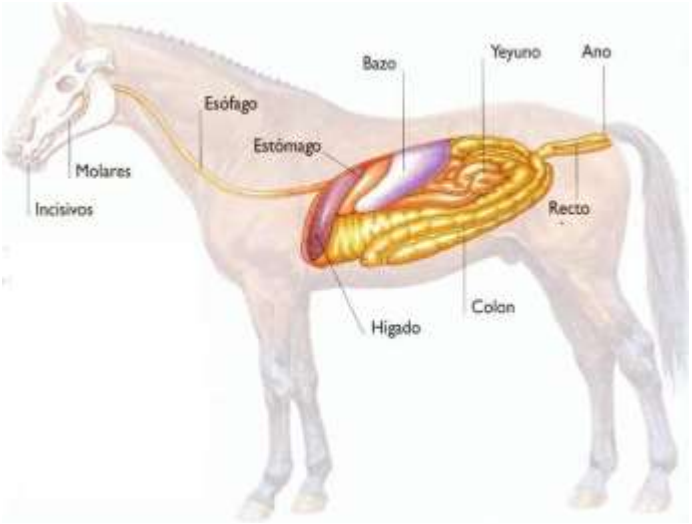

Figura 1. Sistema digestivo de un caballo

Fuente: *(7)*

1.2 Fisiología del sistema digestiva del equino

El sistema digestivo del caballo es extremadamente complejo y altamente especializado, ya que está adaptado de manera específica para procesar la dieta herbívora que consumen estos animales, lo que involucra una compleja interacción de procesos anatómicos, bioquímicos y funcionqe4qales que colaboran de manera coordinada para permitir la correcta ingestión de alimentos, su posterior digestión, la absorción eficiente de nutrientes y la eliminación adecuada de residuos, por lo que es crucial que se entienda a fondo estos procesos, ya que esto es necesario para asegurar que los caballos se mantengan saludables y felices en todo momento (8).

La digestión de los caballos inicia en la boca, donde encuentran dientes adaptados para masticar tanto de forma frontal como lateral, lo que facilita la trituración adecuada de los alimentos antes de ser deglutidos, lo cual es de gran importancia, ya que permite descomponer el forraje fibroso en fragmentos más pequeños, facilitando así su digestión y posterior procesamiento a lo largo del tracto digestivo, es decir, mientras se mastica, la saliva se une con la comida, creando una mezcla que ayuda en la lubricación y contiene enzimas que son responsables de iniciar el proceso de descomposición de los carbohidratos (9).

El alimento inicia su recorrido desde la boca, continuando a través del esófago, para finalmente llegar al estómago, conocido como el órgano principal encargado de

llevar a cabo la digestión, lo que a diferencia de ciertos animales, los caballos tienen un tamaño corporal mayor en relación a su estómago, el cual es relativamente más reducido, lo que significa que el sistema digestivo del caballo está estructurado en dos áreas principales, una de las cuales es el estómago con glándulas que producen jugos gástricos y la otra es el estómago sin glándulas, cada una teniendo funciones específicas en el proceso de digestión del animal, en donde, el estómago glandular realiza la función de segregar ácido clorhídrico y enzimas digestivas, mientras que el estómago no glandular se encarga de participar en la digestión y mezcla de los alimentos (10).

Una vez que el alimento digerido ha pasado a través del estómago, entra en el intestino delgado, un proceso en el cual se lleva a cabo la mayor cantidad de absorción de nutrientes, y el cual posee una longitud considerable en comparación con otras especies y está altamente adaptado de manera específica para optimizar la captación de nutrientes de forma eficiente, en este contexto, las paredes del intestino delgado presentan estructuras denominadas vellosidades intestinales y microvellosidades, las cuales tienen la función de incrementar de manera considerable la extensión de la superficie destinada a la absorción de nutrientes, es decir, los carbohidratos, proteínas, grasas, vitaminas y minerales que se desintegran y asimilan en la corriente sanguínea con el fin de ser utilizados por el organismo (11).

Tras haber completado el proceso de tránsito por el intestino delgado, los residuos de alimentos sin digerir avanzan hacia el intestino grueso, el cual está compuesto por diferentes partes como el ciego, el colon y el recto, lo cuales desempeñan un papel crucial ya que se encarga de llevar a cabo la fermentación de la fibra vegetal, lo cual resulta fundamental para la elaboración de ácidos grasos de cadena corta, que representan una significativa fuente de energía para estos animales, en donde se puede destacar que el ciego es el lugar en el sistema digestivo equino donde ocurre el proceso de fermentación microbiana, el cual consiste en la descomposición de la fibra vegetal por parte de los microorganismos, resultando en la generación de nutrientes que posteriormente son absorbidos por el caballo (12).

Finalmente, luego de todo el proceso de digestión, los restos de comida que no fueron absorbidos son expulsados del cuerpo a través del recto en forma de materia

fecal. La fisiología del sistema digestivo de los caballos abarca también la gestión de la motilidad gastrointestinal, que se encarga de garantizar que el alimento avance eficientemente a través del tracto digestivo y que los desechos sean expulsados en el momento adecuado (13).

En definitiva, es de suma importancia tener en cuenta la fisiología del sistema digestivo del caballo para adquirir un mayor entendimiento sobre la forma en que estos animales digieren y absorben los nutrientes presentes en su alimentación compuesta principalmente por plantas. Cada una de las fases del proceso digestivo del caballo, que va desde la acción de masticar los alimentos al principio hasta el proceso de absorber los nutrientes y desechar los desechos, está meticulosamente controlada con el fin de asegurar que el caballo mantenga tanto su salud como su rendimiento en las mejores condiciones posibles (11).

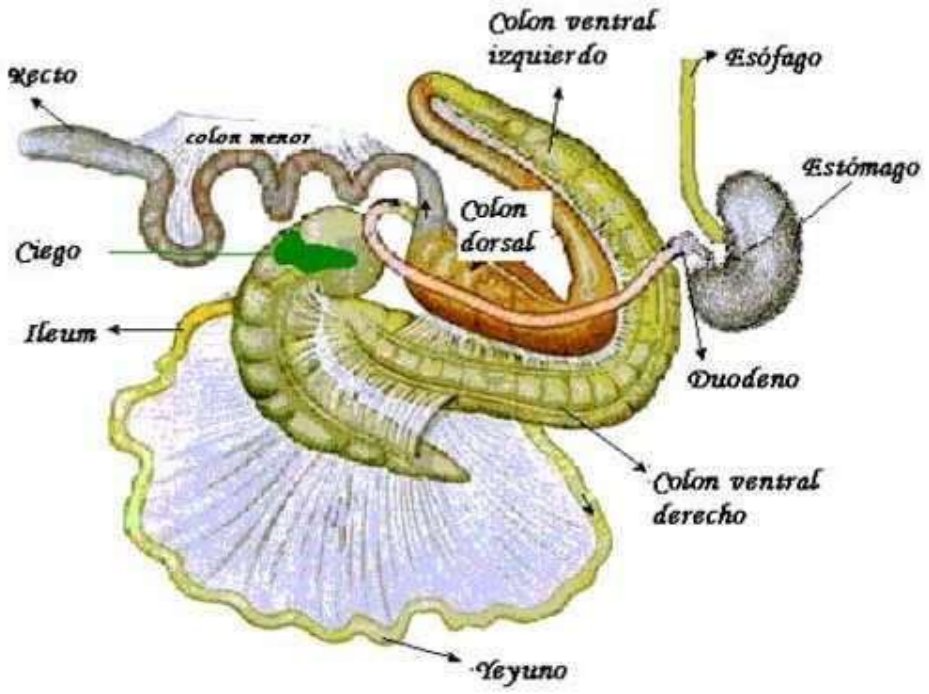

Figura 2. Aparato digestivo del caballo

Fuente: *(14)*

1.3 Síndrome abdominal agudo en equinos (Cólico)

El cólico en los caballos se caracteriza por trastornos en el sistema digestivo que conllevan a alteraciones en su funcionamiento. En la actualidad, el cólico equino es una causa significativa de muerte, lo que lo convierte en una emergencia veterinaria que debe ser abordada con prontitud y seriedad en todo momento.

Los trastornos gastrointestinales en los caballos, como el cólico, están en aumento debido a diversos factores, que incluyen cambios en la dieta, ejercicio excesivo y la propia evolución de los equinos, incluyendo su anatomía natural. Sin embargo, en la actualidad, el manejo de los animales con síndrome abdominal agudo ha mejorado significativamente, lo que ha aumentado las posibilidades de supervivencia de los equinos afectados. Esto se debe a la capacidad de los veterinarios para realizar diagnósticos oportunos y a los avances en los tratamientos disponibles en la medicina veterinaria (15).

Esta enfermedad, conocida como Síndrome Abdominal Agudo (SAA), es difícil de diagnosticar con precisión debido a varios factores, como la fisiología del caballo y una alimentación inadecuada. Según expertos, puede ser desencadenada por una variedad de causas. La naturaleza multifacética de la enfermedad, junto con la similitud de sus manifestaciones con otras afecciones, complica aún más su diagnóstico preciso. Además, el SAA se considera una urgencia médica debido a los graves fallos multiorgánicos que puede provocar, incluido el colapso vascular, así como la alta incidencia de complicaciones y mortalidad asociadas. Estos fallos y complicaciones pueden ser el resultado tanto de la causa subyacente como de posibles errores en el manejo médico inicial (16).

El Síndrome Abdominal Agudo (SAA) se manifiesta en los equinos con una serie de síntomas característicos que indican malestar, incluyendo falta de vitalidad, negativa a caminar, expresión angustiosa, sudoración excesiva y, en casos severos, revolcarse. Ante esta compleja sintomatología, es crucial recopilar y organizar información sobre esta enfermedad para mejorar la comprensión y, en consecuencia, brindar una atención más efectiva a los pacientes equinos afectados. Las acciones médicas deben centrarse en reducir las tasas de morbilidad y mortalidad asociadas con el cólico equino. La observación y evaluación de los signos clínicos y comportamentales son fundamentales para realizar un diagnóstico

inicial preciso y para determinar el curso terapéutico adecuado de manera temprana. Sin embargo, la complejidad del SAA requiere un enfoque fundamentado en el conocimiento y la preparación, ya que su evolución puede ser dinámica y rápida. La pronta atención al caballo con cólico es crucial tanto para aliviar el sufrimiento del animal como para establecer un diagnóstico certero.

En este contexto, esta revisión tiene como objetivo principal contribuir al entendimiento del SAA mediante la recopilación y organización de información relevante. Esto permitirá mejorar la capacidad de diagnóstico y tratamiento de esta enfermedad, proporcionando así una mejor atención a los equinos afectados y reduciendo las consecuencias adversas asociadas con el cólico equino. Esto incluiría una revisión de las condiciones que pueden causar este síndrome, como la torsión gástrica, la obstrucción intestinal, la peritonitis, entre otras (17).

Figura 3. Síndrome de cólicos

Fuente: *(18)*

1.3.1 Características del síndrome abdominal agudo o cólico

- Dolor abdominal cíclico: Los equinos afectados experimentan dolor abdominal que ocurre en ciclos, pudiendo variar en intensidad y duración a lo largo del tiempo.

- Modificación de la velocidad del tránsito de los contenidos gastrointestinales: Se observa una alteración en la velocidad con la que los alimentos y fluidos se mueven a través del tracto gastrointestinal, lo que puede manifestarse como estreñimiento o diarrea.
- Secuestro hídrico y desbalance ácido-básico: Se produce una retención o pérdida anormal de líquidos en el sistema digestivo, lo que puede llevar a desequilibrios en los niveles de pH y electrolitos en el cuerpo del caballo.
- Repercusión vascular y respiratoria: El cólico puede causar efectos secundarios graves en el sistema circulatorio y respiratorio del caballo, incluyendo colapso vascular y dificultades respiratorias, que pueden poner en peligro su vida (18).

1.3.2 Síntomas de síndrome abdominal agudo o cólico

Es fundamental investigar las señales clínicas típicas que definen el cuadro clínico de emergencia en equinos, a fin de establecer un fundamento teórico sólido acerca de los signos del síndrome abdominal agudo o cólico en estos animales. Esto posibilita una pronta detección y un tratamiento oportuno de esta condición médica veterinaria.

El síndrome abdominal agudo, que es una condición frecuentemente denominada cólico en el ámbito equino, incluye una variedad de signos y manifestaciones que indican la presencia de un intenso dolor en el área abdominal y una sensación de malestar general en el caballo. Los signos más notables implican una actitud decaída, pérdida de interés en la comida (anorexia) y alteraciones visibles en la conducta habitual del animal. Los caballos que están experimentando malestar pueden exhibir signos de nerviosismo o falta de energía en diferentes niveles, los cuales varían según la intensidad del dolor que experimentan y la razón subyacente que lo provoca (19).

Los signos clínicos del cólico pueden variar considerablemente, siendo estos usualmente sudoración excesiva, aumento en la frecuencia cardíaca, incremento en la respiración y comúnmente se manifiesta el dolor mediante acciones como mirar hacia el flanco, patear el abdomen o acostarse y levantarse repetidamente. En situaciones de extrema gravedad, los caballos pueden intentar moverse bruscamente

y rodar por el suelo, lo cual podría incrementar la posibilidad de que se produzca una torsión intestinal y otros problemas de salud críticos (20).

Evaluación de la respuesta al dolor se refiere al proceso de medir y analizar cómo una persona reacciona a las sensaciones dolorosas, con el objetivo de comprender mejor su nivel de sufrimiento y determinar las estrategias de manejo del dolor más adecuadas para su caso específico.

Es vital realizar una evaluación minuciosa y detallada del dolor para comprender completamente la situación y brindar un tratamiento efectivo. Los profesionales veterinarios emplean escalas de dolor para evaluar el nivel de dolor según las reacciones observables y conductas específicas del caballo, dichas evaluaciones desempeñan un papel crucial a la hora de decidir la prontitud con la que se requiere tratamiento médico o quirúrgico (21).

Es crucial identificar estos síntomas desde temprano para poder tratar el cólico de manera efectiva. Identificar la enfermedad en sus etapas iniciales de manera precisa y oportuna puede tener un impacto considerable en el curso de la enfermedad, previniendo su avance hacia una condición más severa que pudiera resultar letal. Es crucial realizar un seguimiento constante y realizar evaluaciones periódicas con regularidad para adaptar el tratamiento de acuerdo a cómo responde el caballo y cómo evoluciona su condición clínica (16).

1.3.3 Tipos o clasificación de cólico equino

El síndrome abdominal agudo (SAA), conocido comúnmente como cólico, representa una de las principales causas de morbilidad y mortalidad en los equinos. Esta condición, caracterizada por un dolor abdominal intenso y repentino, afecta a equinos de todas las edades y razas, siendo una preocupación predominante en la práctica veterinaria debido a su variabilidad en presentación y etiología. La gravedad del SAA puede variar desde casos leves que se resuelven espontáneamente hasta situaciones críticas que requieren intervención quirúrgica urgente. La complejidad en el diagnóstico y tratamiento del SAA radica en la amplia gama de causas subyacentes que pueden desencadenar esta condición, incluyendo trastornos gastrointestinales, infecciones, y problemas metabólicos (22).

El sistema digestivo del equino, debido a su anatomía y fisiología particulares, es especialmente susceptible a desarrollar cólicos. La disposición anatómica del intestino delgado y grueso, junto con la fermentación microbiana en el ciego y colon, predispone a los equinos a una serie de complicaciones como impactaciones, torsiones y desplazamientos. Además, factores externos como la dieta, el manejo y el estrés pueden influir significativamente en la aparición de cólicos. Dado que los síntomas de SAA pueden variar ampliamente dependiendo de la causa específica, el diagnóstico precoz y preciso es fundamental para el manejo efectivo de esta condición (20).

La evaluación clínica del equino con SAA incluye una combinación de historia clínica detallada, examen físico exhaustivo y pruebas diagnósticas complementarias. Entre estas pruebas, la evaluación del líquido peritoneal ha emergido como una herramienta diagnóstica crucial. El análisis del líquido peritoneal puede proporcionar información valiosa sobre el estado inflamatorio y la integridad del tracto gastrointestinal, permitiendo diferenciar entre las diversas etiologías del SAA. Parámetros como el recuento de células blancas, los niveles de proteínas y las características físicas del líquido peritoneal son indicadores importantes que ayudan a orientar el diagnóstico y la decisión terapéutica (19).

El manejo del SAA en equinos requiere un enfoque multidisciplinario que incluye intervenciones médicas y quirúrgicas. La terapia médica puede abarcar desde la administración de analgésicos y fluidoterapia hasta el uso de antibióticos y agentes procinéticos, dependiendo de la causa subyacente. En casos severos, la intervención quirúrgica se vuelve indispensable para resolver obstrucciones, torsiones o estrangulaciones intestinales. La capacidad de discernir rápidamente entre los casos que pueden ser manejados médicamente y aquellos que requieren cirugía es esencial para mejorar los resultados clínicos y reducir la mortalidad (23).

1.3.3.1 Cólicos Neonatales. Síndrome Isquémico o Hipóxico: Asociado a problemas de circulación sanguínea y oxigenación en neonatos.

Comprender el síndrome isquémico o hipóxico en potros es fundamental para estudiar los cólicos neonatales. Este síndrome está relacionado con problemas de

circulación y oxigenación en neonatos equinos, lo que puede causar complicaciones graves sin tratamiento oportuno (24).

El síndrome isquémico ocurre cuando el suministro de sangre al potro es insuficiente, reduciendo el oxígeno disponible para las células. Esta condición puede deberse a complicaciones durante el parto, problemas congénitos o trastornos adquiridos poco después del nacimiento. Los potros con este síndrome pueden mostrar desde debilidad y letargo hasta síntomas graves como colapso y fallo multiorgánico (25).

La fisiopatología del síndrome isquémico implica procesos biológicos complejos. La reducción del flujo sanguíneo limita el suministro de oxígeno crucial para las células. La hipoxia causa toxicidad metabólica y daño celular. La hipoxia severa puede causar necrosis tisular y liberación de sustancias inflamatorias, empeorando el daño orgánico (26).

En la clínica, los potros con este síndrome presentan varios síntomas. Síntomas incluyen dificultad para levantarse, respiración rápida, frecuencia cardíaca elevada, y en casos graves también convulsiones o coma. Detectar estos signos tempranamente es esencial para mejorar el tratamiento y el pronóstico del potro (27).

El diagnóstico en potros se realiza con anamnesis, examen físico y pruebas complementarias. La historia clínica puede indicar factores de riesgo como problemas en el parto o enfermedades maternas que afectan al bebé. El examen físico detallado ayuda a detectar signos de falta de oxígeno y evaluar su gravedad. Las pruebas diagnósticas son útiles para confirmar el diagnóstico y planear el tratamiento (28).

Es necesario intervenir rápidamente y de diversas maneras en el síndrome isquémico o hipóxico. Las estrategias terapéuticas pueden abarcar oxígeno suplementario, fluidoterapia y medicamentos específicos para complicaciones. El manejo nutricional y monitoreo constante son esenciales para el tratamiento del potro (29).

Es crucial tomar medidas para reducir los riesgos de hipoxia en recién nacidos. Incluye monitoreo constante durante el parto, manejo de yeguas preñadas

y rápida respuesta ante cualquier complicación. La formación de cuidadores y veterinarios en esta condición es clave para mejorar los resultados clínicos (30).

1.3.3.2 Tipos Cólicos en Potros.

1.3.3.2.1 Impactación por Parásitos: Ocasionado por la obstrucción del intestino debido a la acumulación de parásitos.

La impactación intestinal es una obstrucción del intestino causada por la acumulación de material compacto. Esta condición puede causar malestar abdominal persistente, menos evacuaciones y dificultad para defecar en casos graves. La deshidratación de la masa alimenticia es la causa principal de este tipo de cólico, debido a la falta de agua o una dieta pobre en líquidos (27).

La obstrucción del intestino ocurre por la acumulación de parásitos en el tracto gastrointestinal. Esta situación es común en ambientes con controles de parásitos inconsistentes. Los parásitos en grandes cantidades pueden bloquear el intestino, causando complicaciones graves que ponen en peligro la vida del animal (20).

Los signos de impactación por parásitos son dolor abdominal, letargo y, en casos graves, signos de shock. La acumulación grave de parásitos puede bloquear el intestino, necesitando atención veterinaria urgente para evitar problemas mortales. El uso regular de tratamientos antiparasitarios es clave para prevenir esteproblema (31).

El diagnóstico de impactación por parásitos en caballos se realiza mediante un examen clínico y análisis de muestras fecales para identificar los parásitos en su tracto gastrointestinal. A veces, se requiere hacer pruebas de imagen para evaluar y tratar la obstrucción (32).

El tratamiento para la impactación por parásitos incluye rehidratación, lubricantes intestinales y medicamentos antiparasitarios. En casos críticos, es posible necesitar cirugía para remover parásitos y restaurar la función intestinal. Prevenir la impactación por parásitos requiere desparasitar regularmente y monitorear la salud del caballo. Es importante tener una buena dieta y acceso a agua limpia para prevenir estreñimiento (33).

1.3.3.2.2 Impactación por Arena: Acumulación de arena en el intestino, común en áreas con suelos arenosos.

La ingesta de arena es común en áreas con suelos arenosos, ya que los caballos suelen comerla al pastar. La arena en el intestino del caballo puede causar problemas de salud. La arena ingerida se deposita en el colon y el ciego del caballo, donde se fermenta la fibra vegetal. Esto se debe a la capacidad de las estructuras para retener material sólido y líquido durante la digestión (33).

La arena en el intestino puede causar irritación y síntomas como dolor abdominal recurrente. El dolor abdominal en animales se debe a la irritación y obstrucción del intestino, causando malestar importante. Es importante detectar y tratar el cólico a tiempo para prevenir complicaciones graves (23).

El diagnóstico de la impactación por arena se realiza mediante historia clínica, examen físico y pruebas complementarias. La historia clínica puede mostrar exposición a suelos arenosos y síntomas recurrentes de cólico en el caballo. "Los veterinarios pueden detectar arena en el tracto gastrointestinal durante el examen físico". Las pruebas diagnósticas son útiles para visualizar la acumulación de arena y evaluar el problema. La ecografía detecta arena en el intestino y la radiografía muestra material denso en el colon y ciego (27).

El tratamiento de la impactación por arena implica medidas para eliminarla y prevenir futuras ingestas. Usual dar laxantes y lubricantes para ayudar a evacuar arena intestinal. Es importante rehidratar al caballo para evitar complicaciones por deshidratación y mantener una buena motilidad intestinal. A veces, se puede necesitar lavar el intestino con agua tibia mediante un sondaje nasogástrico para quitar la arena almacenada. Realice este procedimiento con precaución para prevenir daños al tracto gastrointestinal (29).

Prevenir la impactación por arena incluye reducir la ingesta de arena con cambios en el manejo y alimentación del caballo. Proporcionar alimento en comederos elevados y evitar que los caballos pasten en suelo arenoso. Se pueden usar suplementos para mejorar la eliminación de la arena del sistema digestivo. Los suplementos que contienen psyllium ayudan a mover la arena del intestino al expandirse con el agua (34).

1.3.3.2.3 Impactación por fecaloma: Obstrucción en el ciego por materia fecal compacta.

La impactación por fecaloma es una obstrucción en el ciego debido a la acumulación de heces compactas. Este fenómeno plantea una complicación importante en el tracto digestivo equino, pudiendo conducir a situaciones críticas que requieren intervención médica inmediata. Entender bien esta condición es crucial en veterinaria para tratar a los animales afectados de manera correcta (32).
El ciego es crucial en la digestión del caballo, al realizar fermentación para digerir la fibra. La acumulación de heces deshidratadas forma un fecaloma en esta sección. La masa fecal densa puede obstruir el intestino causando un cólico severo. La causa de la impactación por fecaloma es compleja. Los hábitos dietéticos afectan la predisposición a esta condición. La falta de ejercicio y un manejo inadecuado pueden causar problemas intestinales en las mascotas. Algunas características del caballo pueden causar obstrucción en el ciego (35).
Los síntomas de una impactación cecal son dolor abdominal agudo con comportamientos como mirar al flanco, patear el abdomen y levantarse repetidamente. Detectar pronto estos síntomas es crucial para prevenir complicaciones graves como la ruptura del ciego y la peritonitis. En casos avanzados, la impactación puede afectar la circulación sanguínea y empeorar la condición del animal (36).
El diagnóstico de la impactación por fecaloma se realiza mediante anamnesis, examen físico, palpación transrectal y ecografía abdominal. La palpación identifica una masa firme en el área cecal, y la ecografía confirma la presencia del fecaloma mostrando la distensión y contenido del ciego. El tratamiento puede ser conservador o quirúrgico según la severidad. Las medidas conservadoras incluyen rehidratación, laxantes y ajustes en la dieta. Si el tratamiento conservador no funciona, se puede requerir cirugía para tratar el fecaloma (33).

1.3.3.3 Tipos de Cólicos en Caballos Adultos

1.3.3.3.1 Volvulus Intestinal: Torsión del intestino que puede provocar una obstrucción completa del flujo sanguíneo.

El cólico en caballos adultos es un problema gastrointestinal significativo en veterinaria debido a su prevalencia y gravedad. El síndrome abdominal agudo se manifiesta con dolor abdominal cíclico y problemas en la motilidad intestinal. El cólico por volvulus es complejo y requiere un manejo preciso debido a su riesgo (19).

El volvulus intestinal es la torsión de un segmento del intestino que provoca obstrucción del flujo sanguíneo y del contenido intestinal. La torsión puede ocurrir en varias partes del intestino, como el intestino delgado y el colon. La obstrucción del flujo sanguíneo provoca isquemia intestinal y necrosis tisular si no se trata a tiempo. Los signos del volvulus son dolor abdominal intenso, aumento de la frecuencia cardíaca, sudoración excesiva y signos de shock. Estos síntomas indican la necesidad urgente de una cirugía para corregir la torsión y evaluar la viabilidad del tejido intestinal (29).

Los factores predisponentes pueden causar volvulus. Entre los factores destacan los trastornos de motilidad gastrointestinal, mal manejo del caballo, cambios bruscos en la dieta y predisposición anatómica de ciertas razas equinas. Caballos con cólicos recurrentes o cambios en la dieta están en riesgo de volvulus. Alteraciones anatómicas como un mesenterio largo y móvil pueden provocar torsión intestinal (36).

Detectar tempranamente el volvulus mejora el pronóstico del caballo. Este diagnóstico se hace con evaluación clínica, signos vitales y técnicas de imagen avanzada. La palpación rectal puede informar sobre la ubicación y tipo de torsión. La cirugía a menudo es necesaria para diagnosticar y corregir el volvulus rápidamente (27).

El volvulus intestinal se trata con cirugía urgente para desenrollar el intestino y restaurar el flujo sanguíneo. Durante la cirugía, el veterinario revisa y elimina tejido intestinal muerto para prevenir infecciones y complicaciones. La rehabilitación

postoperatoria implica cuidados intensivos, manejo del dolor y monitoreo constante de la función gastrointestinal en busca de complicaciones (37).

1.3.3.3.2 Volvulus Mesentérico: Torsión del mesenterio que puede comprometer la circulación de grandes segmentos del intestino.

En caballos, el volvulus mesentérico es una condición peligrosa que causa dolor abdominal agudo y requiere tratamiento urgente. Los signos clínicos típicos son dolor abdominal intenso, frecuencia cardíaca aumentada, sudoración excesiva y signos de shock como mucosas pálidas y frías. La presentación clínica varía según la gravedad de la torsión y el tiempo transcurrido (38).

El diagnóstico de volvulus mesentérico se realiza mediante signos clínicos ypruebas de imagen como ecografía y radiografía para detectar la torsión intestinaly valorar la viabilidad del tejido. La palpación rectal detecta distensión e intestinosanómalos. La paracentesis abdominal puede mostrar líquido peritoneal anormal con altas concentraciones de células inflamatorias y proteínas (19).

Se necesita cirugía urgente para tratar el volvulus mesentérico. La cirugía implica deshacer la torsión intestinal y evaluar la viabilidad del tejido afectado. Si hay necrosis, se deben extirpar las partes no viables del intestino. La cirugía urgente es crucial para prevenir complicaciones graves y posiblemente fatales en los animales (32).

El pronóstico del volvulus mesentérico en caballos depende de varios factores. La detección temprana y el tratamiento agresivo mejoran las probabilidades de recuperación. Es importante controlar el dolor, manejar fluidos y administrar terapia antimicrobiana después de la cirugía (37).

1.3.3.3.3 Desplazamiento del Colon: Movimiento anormal del colon dentro de la cavidad abdominal.

El colon equino es una estructura anatómica importante para la digestión y absorción de nutrientes. Debido a su tamaño y movilidad, puede desplazarse causando obstrucciones intestinales o estrangulaciones vasculares. Estas condiciones pueden dañar el flujo sanguíneo al intestino, causando problemas graves sin tratamiento (31).

El movimiento del colon se clasifica en diferentes categorías según su dirección y grado. El desplazamiento del colon dorsal mayor a la izquierda es común. Este desplazamiento puede obstruir el intestino, causando síntomas como dolor abdominal agudo, distensión y en casos graves, shock (27).

El diagnóstico de los desplazamientos del colon se hace con signos clínicos, examen físico y ecografía abdominal. La ecografía detecta la posición anormal del colon y evalúa el flujo sanguíneo en las arterias mesentéricas. En ocasiones, se usan radiografías abdominales para confirmar y planificar tratamientos (22).

El tratamiento de los desplazamientos del colon varía según su severidad y duración. En casos leves, el manejo médico puede incluir fluidos intravenosos, analgésicos y descompresión del colon con sonda nasogástrica. En casos graves, la cirugía es necesaria para corregir el colon. La cirugía permite evaluar y extirpar tejido intestinal necrótico si es necesario (39).

Prevenir los desplazamientos del colon involucra comer bien, reducir el estrés y hacer ejercicio regularmente. La vigilancia y la intervención temprana son cruciales para evitar complicaciones graves y mejorar los resultados en los caballos con malestar abdominal.

1.3.3.3.4 Desplazamiento del Colon Derecho: El colon se desplaza hacia el lado derecho.

El colon derecho es una parte del intestino grueso que va desde el ciego hasta el ángulo hepático. Su movimiento hacia la derecha puede deberse a diversos factores como anomalías anatómicas, alteraciones en la motilidad intestinal y cambios en la presión abdominal. Estos factores pueden empeorar la movilidad del colon al actuar juntos o por separado (27).

La fisiología del colon y su interacción con otras estructuras es importante. Es fundamental que el colon está bien fijado en la cavidad abdominal para funcionar correctamente. El mesocolon sujeta el colon y mantiene su posición. Cambios en el mesocolon pueden hacer que el colon se desplace hacia la derecha (31).

Además, la motilidad del colon es importante. El colon derecho absorbe líquidos y electrolitos y forma heces. Cambios en la motilidad intestinal pueden afectar la presión y el movimiento del colon, como en el síndrome de intestino irritable. La

motilidad anormal puede deberse a problemas neuromusculares que afectan la coordinación entre contracciones musculares e impulso intestinal (32).

Antecedentes de cirugía abdominal son un factor importante. La cirugía como apendicectomía, colectomía, o reparaciones de hernias pueden cambiar la anatomía y fijación del colon. Estas intervenciones pueden causar adherencias que pueden mover el colon. La cicatrización y adherencias postoperatorias pueden afectar la función de los órganos abdominales (40).

El desplazamiento del colon derecho puede relacionarse con cambios en la presión abdominal. La obesidad, el embarazo y la ascitis aumentan la presión en el abdomen y desplazan el colon. Un aumento de presión puede desplazar el colon derecho y causar síntomas como dolor abdominal y cambios en el hábito intestinal (41).

La identificación y diagnóstico del desplazamiento del colon derecho requieren una evaluación clínica detallada y técnicas de imagen. El tratamiento del desplazamiento del colon derecho varía según la gravedad de los síntomas y la causa. En casos leves, cambios en la dieta, manejo del dolor y laxantes pueden ser suficientes. En situaciones graves o con complicaciones, a veces se necesita cirugía para corregir la posición del colon y aliviar los síntomas (23).

1.3.3.3.5 Desplazamiento del Colon Izquierdo: El colon se desplaza hacia el lado izquierdo.

El desplazamiento del colon izquierdo es relevante en medicina veterinaria equina y se presenta en varias enfermedades. Este desplazamiento del colon hacia el lado izquierdo del abdomen del animal puede causar complicaciones clínicas graves que necesitan intervención rápida (29).

El colon equino es crucial para fermentar y absorber nutrientes en la digestión. Varios factores pueden hacer que el colon se desplace hacia la izquierda, como cambios intestinales, presión abdominal y dieta desequilibrada. El desplazamiento puede obstruir el tracto gastrointestinal, causando síntomas como cólicos, distensión abdominal y anorexia (31).

Los caballos con esta condición muestran señales de dolor abdominal agudo, que varía en intensidad según el desplazamiento y obstrucción. Auscultar el abdomen puede mostrar la falta de ruidos intestinales en el lado izquierdo, indicando posible

disminución de la motilidad debido al desplazamiento del colon. La evaluación clínica y pruebas complementarias son esenciales para confirmar el diagnóstico y evaluar la severidad del desplazamiento (27).

El tratamiento del desplazamiento del colon izquierdo combina manejos médicos y, en casos severos, cirugía. Se pueden administrar fluidos intravenosos y analgésicos para estabilizar al paciente y aliviar el dolor. Si el tratamiento médico no ofrece mejoría, se puede considerar una cirugía exploratoria para corregir la obstrucción del colon. En la cirugía, es crucial evaluar el tejido intestinal y prevenir complicaciones (23).

En prevención, se deben usar prácticas seguras para reducir riesgos en el colon. Esto implica seguir una dieta equilibrada con fibra y beber suficiente agua para favorecer un intestino sano. El seguimiento de la salud de los caballos y la detección temprana de problemas gastrointestinales ayuda a prevenir y mejorar los resultados clínicos (19).

1.3.3.3.6 Impactación Intestinal: Bloqueo por materia fecal seca y compacta.

Las impactaciones intestinales son comunes y problemáticas en caballos adultos, causando cólicos frecuentes en veterinaria equina. Las impactaciones intestinales son causadas por bloqueos en el tracto intestinal debido a la acumulación de alimentos deshidratados y compactos, resultado de factores como deshidratación, dieta inapropiada o consumo excesivo de alimentos secos y fibrosos. Este problema afecta el bienestar del caballo al impedir el paso normal de la comida (42).

Los signos clínicos de impactaciones en caballos incluyen malestar abdominal persistente y comportamientos de dolor como rascarse el abdomen o rodar en el suelo. La frecuencia de evacuación fecal disminuye y la consistencia de las heces es seca y dura. En casos graves, la impactación puede causar incapacidad para defecar, empeorando el estado del animal y necesitando atención médica urgente (29).

El tratamiento de la impactación intestinal en caballos se centra en rehidratar al animal y suavizar la obstrucción. Se administran líquidos por vía intravenosa para reponer el equilibrio hídrico y rehidratar el intestino. El uso de lubricantes

intestinales es común para suavizar y movilizar la masa fecal compacta y facilitar su expulsión (43).

A veces se requieren técnicas adicionales para tratar la impactación, como el uso de laxantes osmóticos o agentes tensioactivos. En casos extremos, se puede necesitar cirugía a para eliminar una masa intestinal y restablecer el flujo normal (22).

Prevenir impactaciones intestinales en caballos requiere una dieta y una hidratación adecuadas. Proporcionar una dieta equilibrada con fibra y agua para una buena salud intestinal. Implementar ejercicio físico regular estimula la actividad intestinal y reduce el riesgo de formación de impactaciones. Es crucial hacer chequeos veterinarios regulares para controlar la salud digestiva del caballo y corregirfactores que puedan causar cólicos (33).

1.3.3.3.7 Enteritis: Inflamación del intestino.

El cólico espasmódico es una manifestación común del malestar abdominal en los equinos. Esta condición se caracteriza por contracciones musculares intensas y dolorosas en el intestino, causando dolor abdominal severo. Estas contracciones espasmódicas pueden ser causadas por cambios en la dieta, estrés o alimentos de mala calidad. El dolor de las contracciones varía en intensidad y duración, y suele ser intermitente (44).

La enteritis contribuye al cólico espasmódico por la inflamación del intestino delgado. La enteritis puede ser causada por agentes infecciosos y factores no infecciosos. Los caballos con enteritis tienen diarrea, dolor abdominal y deshidratación. En casos severos, esta condición puede causar colapso circulatorio por pérdida excesiva de líquidos y electrolitos en el tracto gastrointestinal (45).

Tratamiento de cólico y enteritis: estabilización del paciente y alivio de síntomas. Administrar líquidos intravenosos es fundamental para corregir la deshidratación y desequilibrios electrolíticos. Se pueden necesitar antiespasmódicos para aliviar los espasmos intestinales. En casos sospechosos de infección, se suelen utilizar antibióticos o antiparasitarios para eliminar los patógenos. Es fundamental monitorear al caballo y adaptar su tratamiento según surespuesta clínica (46).

1.3.3.3.8 Estrangulación por Lipoma Pedunculado: Obstrucción intestinal debido a un lipoma que se enreda alrededor del intestino.

El estrangulamiento por lipoma pedunculado ocurre a menudo en caballos y es una causa importante de obstrucción intestinal. Un lipoma con pedículo se mueve en la cavidad abdominal. El lipoma puede enredarse alrededor del intestino y obstruir el flujo (36).

La estrangulación ocurre cuando un lipoma pedunculado envuelve parte del intestino delgado. Este proceso comprime los vasos sanguíneos intestinales, causando isquemia y necrosis si no se trata rápidamente. La falta de un flujo sanguíneo adecuado al área bloqueada causa dolor abdominal agudo severo en el animal, junto con signos clínicos como inquietud, sudoración excesiva, aumento del ritmo cardíaco y síntomas de shock (37).

El diagnóstico de estrangulación por lipoma pedunculado se realiza con anamnesis, examen físico y pruebas como ecografía y laparoscopia. Estos métodos ayudan a ver el lipoma y determinar la gravedad del daño en el intestino. La cirugía es necesaria para eliminar la obstrucción y restablecer el flujo sanguíneo en el área afectada. Durante la cirugía, se extirpa el lipoma y se retiran los segmentos intestinales dañados para unir las partes sanas (22).

1.3.3.4 Tipos de Cólicos en Yeguas

1.3.3.4.1 Cólicos Postparto. Torsión Uterina: Rotación del útero después del parto.

La torsión uterina es una complicación importante en yeguas después del parto. La torsión uterina es la rotación del útero que puede obstruir el flujo sanguíneo, causando una emergencia veterinaria. Este trastorno ocurre cuando el útero se gira de manera anormal, causando dolor intenso y comprometiendo la circulación hacia el órgano afectado (22).

Las causas de la torsión uterina en yeguas postparto son diversas. La anatomía de la yegua y la presencia de feto grande o líquido amniótico aumentan la susceptibilidad a la torsión uterina. Movimientos bruscos o esfuerzos excesivos durante el parto pueden empeorar esta condición. Los síntomas de la torsión uterina

incluyen dolor abdominal intenso similar al cólico. Las yeguas pueden tener inquietud, mirar su flanco, patear su abdomen y perder el apetito. En casos graves, se pueden ver síntomas de shock circulatorio debido a la interrupción del flujo sanguíneo uterino, que necesita atención inmediata (47).

El diagnóstico de torsión uterina se basa en la historia clínica y el examen físico. La palpación transrectal es crucial para detectar el giro uterino anormal por parte del veterinario. La ecografía abdominal puede confirmar la torsión y evaluar el feto en caso de que ocurra antes del parto. El tratamiento de la torsión uterina postparto depende de su gravedad y momento de inicio. En casos leves, se puede corregir manualmente la posición de la yegua con técnicas de rotación. La cirugía es necesaria en casos graves o cuando la corrección manual no funciona para revertir la torsión y restablecer el flujo sanguíneo. Se puede realizar una cesárea si hay torsión antes del parto para salvar a la madre y al feto (48).

Prevenir la torsión uterina en yeguas postparto se logra con un manejo adecuado en el parto. Es importante vigilar a las yeguas durante el final del embarazo y el parto para reducir el estrés. Una buena nutrición y atención veterinaria reducen complicaciones postparto como la torsión uterina (49).

1.3.3.4.2 Cólicos Asociados al Ciclo Reproductivo

La distocia en caballos causa cólicos durante el parto debido al ciclo reproductivo. Se llama distocia y puede tener graves consecuencias para la yegua ysu cría. En veterinaria, la distocia es una emergencia que necesita intervención inmediata (50). El parto en caballos debe ser fluido para prevenir complicaciones. Varios factores pueden interferir y causar distocia. Estos factores incluyen la posición del feto, el tamaño del potrillo y la salud de la yegua. La posición anómala del feto puede causar obstrucción y dificultar su paso por el canal de parto (51).

La distocia causa dolor y malestar a la yegua y puede provocar daños internos por la presión y el esfuerzo excesivo. La obstrucción durante el parto puede causar torsión uterina, lo que puede requerir cirugía. El cólico por obstrucción en el parto puede causar complicaciones graves para la madre y el potrillo (24). La falta de intervención adecuada en distocia puede ser fatal. Es esencial que veterinarios y

cuidadores de caballos sepan reconocer y manejar estas situaciones rápidamente. Es importante conocer técnicas de manejo para tratar la distocia en yeguas y garantizar su bienestar (47).

Es importante vigilar de cerca la gestación y el parto para prevenir y tratar la distocia. Es importante hacer chequeos y evaluar la salud de la yegua embarazada. Tener un plan de emergencia y acceder a atención veterinaria especializada es clave para resolver cólicos reproductivos eficazmente (52).

1.3.3.5 Tipos de Cólicos en Machos Sementales

1.3.3.5.1 Cólico Escrotal. Torsión Testicular: Rotación de los testículos dentro del escroto.

El cólico escrotal es una condición en la que los testículos se tuercen en machos sementales. Este tipo de cólico es una emergencia médica importante por el riesgo de necrosis testicular.

La torsión testicular es la rotación del testículo que corta el suministro de sangre. Esta condición suele afectar a un solo testículo, aunque puede ocurrir en ambos. La causa de la torsión testicular no siempre es clara, pero puede estar relacionada con actividades físicas intensas, movimientos bruscos o anomalías anatómicas. La predisposición genética influye en la susceptibilidad de algunos sementales a esta condición (53).

En casos de torsión testicular, los sementales suelen tener dolor intenso en el escroto con hinchazón y sensibilidad al tacto. Además, pueden mostrar malestar general con inquietud, sudoración y posturas anormales para aliviar el dolor. En ocasiones,el testículo torsionado puede subir más en el escroto que el testículo sano debido ala contracción del cordón espermático (54).

El diagnóstico de la torsión testicular se fundamenta en la anamnesis, los signos clínicos y la ecografía Doppler para detectar la falta de flujo sanguíneo en el testículo afectado. La ecografía escrotal confirma el diagnóstico y evalúa la viabilidad del tejido testicular. Los sementales con torsión testicular requieren cirugía urgente para restablecer el flujo sanguíneo. Durante la cirugía se evalúa la viabilidad del testículo, si hay necrosis se realiza una orquiectomía para prevenir

complicaciones. Después de restaurar el flujo sanguíneo al testículo, el pronóstico es bueno, pero se necesita un seguimiento estricto para garantizar la recuperación y detectar posibles complicaciones (47).

Prevenir la torsión testicular incluye controlar el ejercicio, la actividad física y hacer revisiones veterinarias regulares. En algunos casos, se recomienda una orquiopexia preventiva en animales con antecedentes de torsión testicular para prevenir futuras complicaciones (55).

1.3.3.5.2 Hernia Inguinal: Protrusión de contenido abdominal a través del canal inguinal, que puede atrapar intestinos.

La hernia inguinal ocurre cuando el contenido abdominal sobresale a través del canal inguinal. Es un canal en la pared abdominal que permite el paso de estructuras específicas en machos y hembras. Una hernia puede ocurrir cuando hay debilidad en la pared abdominal o presión excesiva en esa área (54).

En caballos, la hernia inguinal puede hacer que el intestino delgado sobresalga. El intestino puede quedar atrapado, cortando el flujo sanguíneo y causando estrangulamiento intestinal, lo que es preocupante. La obstrucción impide el paso del contenido intestinal y causa síntomas graves en los animales (56).

El diagnóstico de una hernia inguinal se realiza mediante un examen físico detallado palpando la región inguinal en busca de anormalidades. La ecografía abdominal se puede usar para ver la protrusión intestinal en el canal inguinal. A veces, se ve hinchazón y malestar abdominal en el animal (57).

Una hernia inguinal suele requerir cirugía. El veterinario reduce la hernia y repara la abertura en el canal inguinal durante el procedimiento. El procedimiento puede involucrar suturas y uso de malla para fortalecer y prevenir futuras complicaciones. La cirugía trata la obstrucción intestinal y evita la necrosis del tejido al restablecer el flujo sanguíneo (58).

1.3.4 Evaluación clínica del síndrome abdominal agudo en equinos

La evaluación clínica del síndrome abdominal agudo (SAA) en equinos es de suma importancia ya que constituye un pilar fundamental en el proceso de diagnóstico preciso y en la implementación de un tratamiento eficaz para abordar esta afección

médica en los caballos. El síndrome de abdomen agudo en equinos, denominado coloquialmente como cólico equino, constituye una situación de urgencia en medicina veterinaria que demanda atención sin demora debido a su capacidad para desencadenar problemas de salud serios y, en ocasiones, fatales en los caballos que lo presentan (20).

La evaluación clínica del Síndrome de Abdomen Agudo se fundamenta en la meticulosa observación de una variedad de signos y síntomas específicos que denotan incomodidad abdominal en el animal en cuestión. Algunos de los signos que se pueden observar incluyen alteraciones significativas en la conducta y la manera de estar del caballo, como asumir una postura encorvada y apagada, la resistencia a moverse o exhibir señales de malestar en su rostro. Además de eso, es común observar en los caballos con síndrome de abomaso cerrado una sudoración excesiva, un incremento en la frecuencia cardíaca y respiratoria, y signos de malestar abdominal, como dirigir la mirada hacia el flanco, golpear con las patas el abdomen o realizar movimientos repetitivos girando en el suelo (59).

En la evaluación clínica del Síndrome de Abdomen Agudo (SAA) se lleva a cabo la medición de diferentes parámetros fisiológicos, entre los cuales se incluye la temperatura corporal, la cual podría presentar valores altos en situaciones de inflamación aguda en el abdomen. Además, es posible llevar a cabo pruebas complementarias, como la auscultación del área abdominal para identificar ruidos inusuales que podrían ser una señal de una posible obstrucción o torsión en el intestino (60).

La evaluación de cómo responden los caballos al dolor es un elemento sumamente importante que se debe tener en cuenta durante la evaluación clínica del Síndrome del Aparato Ascendente en equinos. Los veterinarios expertos usan diferentes escalas de dolor y estudian detenidamente las respuestas del animal a la presión en el abdomen con el propósito de evaluar con precisión el nivel de incomodidad experimentado y así dirigir el tratamiento adecuado (23).

Los veterinarios especializados en medicina equina y con un amplio conocimiento de la fisiopatología y las posibles causas de esta condición deberían llevar a cabo la evaluación clínica del Síndrome del Aparato Suspensor del Ancla (SAA) en equinos. Realizar un adecuado diagnóstico diferencial es crucial, ya que permite

descartar la presencia de otras condiciones médicas que podrían mostrar signos clínicos parecidos al cólico equino, tales como la laminitis o los trastornos asociados a la vesícula biliar (61).

En pocas palabras, se puede decir que la evaluación clínica del síndrome abdominal agudo en caballos es un procedimiento completo que abarca desde la identificación de signos clínicos visibles, el análisis de distintos parámetros fisiológicos hasta la valoración de la reacción del animal ante el dolor. Esta evaluación resulta crucial en el proceso de obtener un diagnóstico preciso y en la aplicación de un tratamiento veloz, lo cual puede tener un impacto significativo en la salud y la supervivencia del animal que se encuentra afectado (16).

Tabla 1 Evaluación clínica del síndrome abdominal agudo en equinos

Aspecto de interés	Importancia
Observación de la conducta	La observación de cambios en la conducta del caballo, como posturas encorvadas, resistencia a moverse y signos de malestar facial, puede indicar incomodidad abdominal y guiar la evaluación clínica.
Medición de la temperatura	La medición de la temperatura corporal es crucial, ya que valores elevados pueden sugerir inflamación aguda en el abdomen, lo que ayuda en el diagnóstico del SAA.
Auscultación abdominal	La auscultación del abdomen en busca de ruidos inusuales puede indicar obstrucciones o torsiones intestinales, siendo una parte esencial de la evaluación clínica del SAA.
Evaluación de la respuesta al dolor	La evaluación de cómo responde el caballo al dolor, mediante la aplicación de presión abdominal y el uso de escalas de dolor,

	ayuda a determinar el nivel de incomodidad y la necesidad de tratamiento.
Diagnóstico diferencial	Realizar un diagnóstico diferencial adecuado es esencial para descartar otras condiciones médicas que puedan presentar síntomas similares al cólico equino, asegurando un tratamiento adecuado

Fuente: *(19)*

1.3.4.1 Evaluación de mucosas (color, humedad, brillo)

Al momento de desarrollar el marco teórico sobre la evaluación de las mucosas en equinos, resulta fundamental tener en cuenta elementos como su coloración, niveles de humedad y brillo, ya que estos factores son señales determinantes que reflejan la condición de bienestar del animal, con el objetivo de mejorar la precisión del diagnóstico y a facilitar el tratamiento clínico de enfermedades como el síndrome abdominal agudo en caballos (62).

El color de las mucosas en los caballos es un factor crucial que permite evaluar la calidad de su circulación sanguínea y detectar la presencia de condiciones médicas anormales. Cuando la coloración de las mucosas es pálida, lo que significa que presentan un tono más claro de lo normal, puede ser una señal de que hay una falta de hierro en el organismo o que se ha producido una pérdida de sangre. En cambio, si las mucosas muestran un tono amarillento, lo que se conoce como ictericia, esto podría indicar la presencia de trastornos hepáticos o la descomposición de glóbulos rojos. Los tejidos que presentan un tono rojo brillante podrían ser una indicación de toxicidad o sepsis, mientras que aquellos que muestran un tinte azulado, conocido como cianosis, pueden señalar la presencia de hipoxia o una deficiencia respiratoria severa (63).

La humedad presente en las mucosas de un animal sirve como un indicador importante que muestra cómo de bien hidratado está el animal en cuestión. La presencia de mucosas secas suele indicar la falta de humedad en el cuerpo, lo cual

puede ser causado por la elevación de la temperatura corporal, problemas renales o una disminución en la cantidad de líquidos que se consume. La adecuada hidratación se puede observar mediante la presencia de mucosas húmedas y un tiempo de relleno capilar (TRC) que debe ser igual o menor a dos segundos (64).
La luminosidad presente en las mucosas es un aspecto importante a tener en cuenta durante la evaluación clínica, ya que la falta de brillo en las mucosas podría sugerir que la salud del individuo se encuentra en una condición comprometida. Por lo general, mucosas que se ven brillantes y despejadas suelen indicar un buen estado de salud y el correcto funcionamiento de los sistemas circulatorio y renal (57).
La evaluación combinada del tono, la humedad y el nivel de brillo de las membranas mucosas es de gran utilidad para los profesionales veterinarios al momento de identificar con rapidez la condición física del caballo, lo que les permite tomar decisiones terapéuticas de forma inmediata, sobre todo en situaciones críticas como el cólico o un síndrome abdominal agudo, por lo que se sugiere que esta evaluación podría ser mejorada al ser combinada con otras pruebas diagnósticas, con elobjetivo de lograr una interpretación más precisa del estado clínico del animal (19).

1.3.4.2 Actitud de un paciente con cólico

La evaluación clínica del SAA y la actitud del paciente con cólico equino están intrínsecamente relacionadas, ya que ambas se centran en la identificación de los signos y síntomas que indican malestar abdominal en los equinos. La observación cuidadosa de estos aspectos es fundamental para un diagnóstico preciso y la implementación de un tratamiento efectivo para abordar el síndrome abdominal agudo en los caballos (40).

Es imprescindible investigar y analizar de manera detallada la forma en la que se reflejan los comportamientos y signos clínicos en un caballo que sufre de cólico, con el objetivo de construir la base teórica sobre la actitud de un paciente equino, lo que implica combinar las observaciones prácticas realizadas con la información disponible en la amplia literatura científica (65).

El cólico en equinos es una condición dolorosa y frecuentemente seria que impacta negativamente en el sistema digestivo de los caballos. Los signos que presenta un

caballo con cólico sugieren que está experimentando dolor y molestias en el área abdominal de manera notable. Los caballos tienen la capacidad de mostrar signos de nerviosismo y agitación, expresando un estado de intranquilidad y la dificultad de mantenerse en reposo. Con frecuencia, los caballos suelen intentar recostarse y levantarse varias veces, y en situaciones más graves, pueden llegar a revolcarse o patear su vientre con las patas traseras en un esfuerzo por aliviar el malestar físico (66).

En lo que respecta al comportamiento, es posible observar en los caballos que sufren de cólicos, una condición en la que el caballo experimenta sudoración en exceso, la cual es tomada como un indicador de que el animal se encuentra angustiado y sufriendo un gran nivel de dolor. También, es algo normal notar que los animales tienden a dirigir su mirada hacia los costados de su cuerpo y experimentan un incremento en la frecuencia de sus latidos cardíacos y en la respiración, lo que indica cómo reaccionan fisiológicamente al dolor (67). Estos síntomas son señales que muestran que existe una situación crítica que necesita ser atendida por un veterinario de manera inmediata para identificar la razón exacta detrás del cólico y administrar el cuidado necesario.

La evaluación del dolor es un aspecto crucial para determinar la gravedad del cólico en los caballos y las acciones médicas requeridas, y se lleva a cabo mediante la observación detallada de la postura del animal y su reacción a estímulos como la presión en el abdomen. La capacidad de un caballo para reaccionar a estímulos que provienen del entorno y su grado de vigilancia pueden verse reducidos en gran medida, lo cual podría ser un indicio de una condición más seria que necesitaría que se realice una intervención quirúrgica (23).

En consecuencia, resulta de gran importancia que los veterinarios y quienes cuidan a los caballos adquieran la formación necesaria para identificar estos signos de comportamiento y clínicos, los cuales son señales cruciales que revelan la condición de salud del caballo. Esta habilidad posibilita actuar de manera rápida y eficaz frente a un caso de cólico, lo que lleva a una mejora en los resultados del tratamiento (27).

1.3.4.3 Umbral del Dolor en equinos con SAA

La importancia del umbral del dolor en equinos radica en que es la menor cantidad de estímulo que puede desencadenar sensaciones dolorosas, siendo crucial debido a la tendencia de los caballos a ocultar señales de molestia hasta que estas se vuelven más intensas, gracias a su carácter estoico. Esta situación es extremadamente importante cuando se trata del Síndrome Abdominal Agudo (SAA), una condición médica que engloba una amplia gama de emergencias en el sistema gastrointestinal, comúnmente denominadas cólicos, que varían en gravedad desde síntomas leves hasta potencialmente fatales (25).

La fisiología del dolor en caballos, específicamente en el Síndrome del Abdomen Agudo, se caracteriza sobre todo por ser visceral, es decir, tiene su origen en el sistema gastrointestinal debido a situaciones como la distensión, la falta de irrigación sanguínea o la presencia de procesos inflamatorios. La sensación de dolor interno se produce a través de receptores de dolor que transmiten señales al centro del sistema nervioso (23).

Los caballos con un síndrome de sensibilización al dolor pueden sufrir cambios en la cantidad de dolor que pueden tolerar debido a una amplia gama de factores, ya sea localizados en la región del dolor o en el sistema nervioso central, en los cuales sustancias químicas como los neurotransmisores y neuromoduladores, especialmente las endorfinas, juegan un papel vital. No obstante, la emanación de estos compuestos puede complicar la capacidad de realizar una evaluación clínica precisa durante las fases tempranas del cólico abdominal (34).

Es fundamental realizar la evaluación del umbral del dolor en caballos que sufren del síndrome de anemia aguda para lograr un diagnóstico preciso y garantizar un tratamiento efectivo. Este proceso se sustenta en la observación de comportamientos y en la medición de respuestas fisiológicas. Manifestaciones comunes de dolor comprenden comportamientos como la agitación, el aumento de la transpiración, la tendencia a dirigir la mirada hacia un costado, la acción de patear la región abdominal y, en situaciones más severas, la preferencia por recostarse y dar vueltas (40).

Es fundamental comprender el nivel en el que comienza a sentir dolor para poder manejar adecuadamente los casos clínicos de equinos con Síndrome del Apéndice

Atrapado. Un umbral elevado de tolerancia puede resultar en el diagnóstico de una enfermedad en una etapa más avanzada, en contraste, un umbral bajo puede señalar la presencia de una condición médica grave que demanda una atención inmediata. Como resultado, es importante considerar cuidadosamente la administración de analgésicos para evitar que enmascaren síntomas importantes (68).

Tabla 2 Umbral del Dolor en equinos con SAA

Aspecto de interés	Importancia
Ocultamiento del dolor	Los caballos tienen una tendencia natural a ocultar signos de dolor hasta que se vuelven intensos, lo que dificulta su detección temprana y el tratamiento oportuno.
Fisiología del dolor visceral	La percepción del dolor en equinos con Síndrome Abdominal Agudo (SAA) se origina en el tracto gastrointestinal, lo que requiere una comprensión específica de sus mecanismos fisiológicos.
Modulación del dolor	Los caballos pueden experimentar variaciones en su umbral de dolor debido a influencias tanto periféricas como centrales, lo que puede complicar la evaluación clínica durante el cólico.
Evaluación del umbral del dolor	La observación de comportamientos y respuestas fisiológicas son herramientas clave para evaluar el dolor en caballos con SAA y guiar el diagnóstico y el tratamiento.
Administración de analgésicos	La administración de analgésicos debe ser cuidadosamente considerada para evitar enmascarar síntomas importantes que podrían indicar la evolución de la enfermedad.

Desarrollo de técnicas avanzadas	La investigación futura puede enfocarse en desarrollar métodos más sofisticados para detectar el dolor en etapas tempranas, como la identificación de biomarcadores específicos o tecnologías de monitoreo instantáneo.

Fuente: *(25)*

1.3.4.4 Diagnostico diferencial de síndrome abdominal agudo o cólico

Es crucial adquirir conocimiento y discernimiento de las distintas razones que pueden ocasionar síntomas similares al síndrome abdominal agudo o cólico en caballos para poder construir un marco teórico sobre el proceso de diagnóstico diferencial. Esto implica comprender cómo se pueden diferenciar estas causas a través de una variedad de pruebas y observaciones clínicas.

Identificar la condición médica subyacente del síndrome abdominal agudo en caballos implica la evaluación de diversas enfermedades que presentan síntomas parecidos a los del cólico. Estas condiciones abarcan una amplia gama de problemas de salud que pueden afectar el sistema gastrointestinal, como obstrucciones gastrointestinales, torsión intestinal, enteritis, úlceras gástricas, así como enfermedades metabólicas como la hipercalcemia (19).

Para distinguir entre estas posibles razones, los veterinarios se apoyan en un amplio conjunto de herramientas de diagnóstico, tales como realizar un examen físico minucioso, llevar a cabo análisis de sangre, examinar el fluido peritoneal, realizar ultrasonidos y tomar radiografías. Cada uno de estos métodos individualmente tiene la capacidad de brindar datos esenciales que nos ayudarán a comprender a fondo la verdadera naturaleza del problema en cuestión. Por ejemplo, el uso de ultrasonido puede ser beneficioso para detectar bloqueos o giros en el intestino, mientras que la evaluación del líquido peritoneal podría indicar la existencia de infección o inflamación (69).

Adicionalmente, el historial médico pasado de un paciente y los síntomas físicos que presenta son de suma importancia en el proceso de distinguir entre distintas

posibles causas de la condición médica. La prontitud con la que se manifiestan los síntomas, la eficacia de los tratamientos iniciales y la existencia de otras afecciones subyacentes son aspectos cruciales que pueden ser útiles para distinguir entre las diversas razones del cólico. Como ilustración, si los síntomas graves aparecen de forma repentina, es probable que se trate de una torsión intestinal en lugar de una obstrucción que se desarrolla lentamente o una condición metabólica (21).

1.4 Historia clínica

Al recibir al paciente equino con síntomas de cólico, es crucial llevar a cabo una exhaustiva historia clínica que proporcionará información invaluable sobre elestado del caballo. Esta recopilación de datos debe incluir antecedentes sobre varios aspectos:

- Hora del inicio y signos iniciales: La hora de inicio de los síntomas y los signos presentes al comienzo del episodio son fundamentales para determinar si el dolor es intermitente o continuo, así como para evaluar la rapidez con la que está progresando la condición.
- Dieta: Se debe indagar sobre la calidad y cantidad de alimento consumido por el caballo, así como posibles cambios en la alimentación recientes. Factores como el consumo de alimentos secos, pastos leñosos o una cama de pesebrera inadecuada pueden predisponer al cólico por impactación.
- Edad y sexo: La edad del caballo es relevante, ya que ciertas condiciones, como la retención de meconio en potros o la sobrecarga gástrica en adultos, son más comunes en determinadas etapas de la vida. Además, el sexo del caballo puede influir en la predisposición a ciertas complicaciones, como hernias inguinales en machos o torsiones uterinas en yeguas.
- Trabajo: Los caballos sometidos a trabajo o deporte pueden estar más propensos a sufrir cólicos espasmódicos debido al estrés físico y mental al que están expuestos.
- Historia de cólicos anteriores: Es importante conocer si el caballo ha experimentado episodios de cólico previos, así como los tratamientos administrados y su respuesta a los mismos.

- Controles parasitarios: La presencia y el manejo de parásitos gastrointestinales son factores importantes a considerar, ya que estos pueden desempeñar un papel significativo en los casos de cólico en equinos.
- Tratamientos previos: Se debe registrar cualquier tratamiento previo administrado al caballo, incluyendo medicamentos, dosis y la respuesta del animal a dichos tratamientos hasta el momento (70).

1.5 Evaluación

Para tomar decisiones sobre el tratamiento de un paciente con cólico equino, es esencial realizar un examen físico exhaustivo, dado que los signos clínicos pueden no ser específicos y, en ocasiones, no conducen a un diagnóstico definitivo. Por lo tanto, es crucial recopilar la mayor cantidad de información posible a partir de los signos clínicos observados. La evaluación del sistema digestivo de un animal abarca varios aspectos que incluyen la revisión de su historial clínico, la observación de su comportamiento y el entorno en el que se encuentra, así como unexamen físico general. Durante este proceso, se recopilan datos relevantes como lossignos clínicos presentes, el rendimiento zootécnico del animal, sus hábitos alimenticios, cualquier cambio reciente en su manejo, el calendario de desparasitación al que ha sido sometido, el estado de su salud dental, su temperamento, la presencia de comportamientos estereotipados, la disponibilidad ycalidad del agua que consume, los medicamentos que ha recibido y la duración de los signos clínicos que se están observando (2). Se ha elaborado una secuencia de pasos que deben considerarse durante la evaluación:

- Evaluación del dolor: Determinar la severidad y la naturaleza del dolor, si es continuo o intermitente.
- Actitud: Observar la actitud del paciente, incluyendo signos de depresión, estado de alerta y manifestaciones de dolor.
- Condición física: Evaluar la condición corporal del caballo, así como la distensión y la duración del episodio de cólico.
- Temperatura: Medir la temperatura corporal para detectar posibles estados febriles o hipotermia.

- Pulso: Evaluar la calidad y la velocidad del pulso.
- Relleno yugular: Observar el relleno yugular para detectar posibles problemas circulatorios.
- Respiraciones: Contar la tasa respiratoria y evaluar el esfuerzo respiratorio.
- Membranas mucosas: Observar el color y el relleno de las membranas mucosas.
- Temperatura de las extremidades: Evaluar la temperatura de las extremidades para detectar problemas de circulación.
- Intubación nasogástrica: Realizar una intubación nasogástrica para observar la presencia de gas, reflujo de líquidos, color, olor y pH en el contenido gástrico.
- Auscultación: Escuchar los ruidos intestinales (borborigmos), evaluando su intensidad y ritmo, así como la presencia de timpanismo.
- Percusión: Realizar percusión abdominal para detectar la presencia de gas.
- Palpación de testículos y escroto: En el caso de machos, examinar los testículos y el escroto.
- Examen rectal: Realizar un examen rectal para detectar distensión intestinal o desplazamiento, dolor mesentérico, masas y anomalías urogenitales.
- Ecografía abdominal: Realizar una ecografía para evaluar la localización, motilidad, grosor de la pared y contenido del tracto gastrointestinal, así como la presencia de líquido peritoneal o arena.
- Abdominosentesis: Realizar una punción abdominal para obtener muestras de líquido peritoneal y analizar su color, turbidez, recuento celular, proteína y presencia de bacterias (71).

Figura 4. Proceso de evaluación

Fuente: Elaboración propia

Maniobras semiológicas asociadas al Cólico Equino

Para abordar eficazmente el cólico equino, los veterinarios emplean una serie de maniobras semiológicas, es decir, técnicas de evaluación clínica, que les permiten identificar y caracterizar los diferentes tipos de cólico y determinar el mejor enfoque terapéutico. Estas maniobras, que abarcan desde la evaluación del dolor abdominal hasta la auscultación y palpación abdominal, son fundamentales para la atención integral del paciente equino con cólico. En este contexto, comprender y dominar estas maniobras semiológicas es esencial para mejorar el pronóstico y la calidad de vida de los caballos afectados por esta afección (72).

1.5.1 Sondaje naso gástrico:

El sondaje nasogástrico es una técnica semiológica empleada en equinos que consiste en la inserción de una sonda de aproximadamente 3 metros de longitud en la cavidad nasal del animal, con el fin de alcanzar el estómago. Esta longitud se estima midiendo la distancia desde la nariz hasta el estómago, dejando una porción de aproximadamente 1,60 metros libre para realizar el sondaje. A través de esta

sonda, se pueden evacuar gases o líquidos para reducir la distensión abdominal y prevenir la ruptura del estómago, cuya capacidad oscila entre 8 y 15 litros, dependiendo de la raza y la anatomía específica del animal, que le impide vomitar. Normalmente, se extraen alrededor de 3 a 4 litros de contenido antes del sondaje, aunque en casos de enteritis previa, puede ser necesario extraer volúmenes más grandes, de hasta 20 litros o más (73).

Es importante tener en cuenta que un pH ácido indica contenido estomacal, mientras que un pH alcalino sugiere contenido intestinal. Además, el color del contenido puede proporcionar información diagnóstica, como la presencia de bilis (amarillo) o sangre (rojo), lo que podría indicar una enteritis de origen infeccioso, como la salmonelosis. En tales casos, es necesario vaciar periódicamente el estómago hasta que la infección esté controlada. Es fundamental evitar administrar medicación por vía oral si existe la posibilidad de una enteritis previa con reflujo gastrointestinal. Esta maniobra se realiza de rutina cuando se sospecha la presencia de un abdomen agudo en el equino (72).

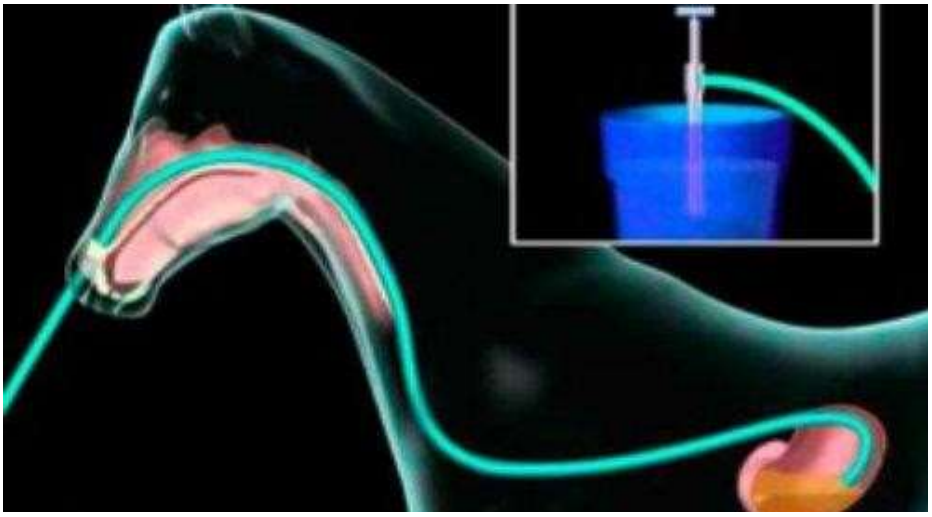

Figura 5. Sondaje naso gástrico en equinos.

Fuente: (73)

La técnica consiste en colocar la sonda nasogástrica introduciendo el dedo índice en la cavidad nasal y presionándola contra el suelo de esta cavidad. Se espera

entonces la aparición del reflejo de deglución, lo que indica que la sonda ha pasado al esófago y se puede observar su avance por el lado izquierdo del cuello. Una vez confirmada su ubicación en el esófago, se continúa avanzando hasta llegar al estómago, donde se realiza el sifonaje para extraer el contenido gástrico. Es importante medir previamente el volumen de líquido que se introducirá por la sonda, para poder descontarlo del volumen retirado durante el sifonaje. En algunos casos, el reflujo no se produce de manera espontánea debido a que la sonda puede obstruirse con el contenido gástrico, por lo que es necesario realizar la maniobra varias veces y cambiar la posición de la sonda para facilitar el paso del contenido (72).

1.5.2 Auscultación abdominal

La presencia de atonía intestinal no siempre indica la necesidad de cirugía, pero es un indicador relevante en el diagnóstico del cólico equino. Según un estudio que analizó a 44 equinos con atonía abdominal, se encontró que 20 de ellos no requerían intervención quirúrgica. Sin embargo, se observó que la probabilidad de necesitar cirugía es 7,6 veces mayor en caballos con cólico y atonía intestinal en comparación con aquellos que presentan cólico, pero sin atonía intestinal.

Por otro lado, la ausencia o disminución de los ruidos intestinales (borborigmos) puede ser indicativa de cólicos transitorios no quirúrgicos, como en el caso de equinos que muestran signos de dolor, falta de apetito o ayuno prolongado, los cuales suelen presentar hipomotilidad intestinal. Sin embargo, en casos opuestos, donde hay dolor e hipermotilidad, la cirugía no siempre es la primera opción, como ocurre en casos de colitis. Es fundamental realizar una auscultación sistemática en todos los cuadrantes del abdomen, ya que las diferencias en los sonidos intestinales en cada segmento pueden ayudar a identificar posibles sitios de lesión (74).

Figura 6. Proceso de auscultación abdominal

Fuente: Elaboración propia

1.5.3 Cecocentesis Abdominal (Punción cecal)

Este procedimiento es considerado como una de las pruebas más efectivas para categorizar el tipo de enfermedad presente, lo que a su vez facilita la evaluación de la gravedad de la lesión.

La punción del ciego se lleva a cabo en la fosa del ijar derecho, utilizando como referencia un triángulo delineado por las apófisis transversas de las vértebras lumbares, la última costilla y la tuberosidad coxal. Esta maniobra se realiza únicamente en situaciones de gran distensión abdominal que representen una amenaza para la vida del animal. Para asegurar la asepsia, se debe realizar una tricotomía y desinfección de la zona con alcohol yodado antes del procedimiento. Se emplea una aguja con mandril para evitar obstrucciones, con una longitud aproximada de 180mm. La inserción de la aguja se realiza utilizando la técnica de tunelización, con el fin de evitar que los orificios de la piel y la pared coincidan al retirar la aguja (72).

Figura 7. Punción cecal

Fuente: (72).

1.5.4 Palpación transrectal

La palpación transrectal se utiliza como un método complementario en la evaluación diagnóstica de algunos casos de cólico equino, junto con otros métodos mencionados anteriormente, así como la anamnesis del paciente. Sin embargo, debido a la capacidad voluminosa de la cavidad peritoneal del caballo, solo se puede palpar aproximadamente entre un 30% y un 40% de todo el abdomen, lo que limita su capacidad para diagnosticar todas las patologías abdominales. Por lo tanto, es fundamental interpretar los hallazgos de la palpación transrectal en conjunto con los resultados de otros exámenes, como el examen físico, el sondaje nasogástrico, la Abdominosentesis, la ecografía abdominal y los análisis de laboratorio. A pesar de sus limitaciones, este método es crucial para la toma de decisiones clínicas, especialmente en la determinación de la necesidad de intervención quirúrgica o tratamiento médico. En ciertos casos, la palpación transrectal puede proporcionar diagnósticos importantes, como atrapamiento nefroesplénico, impactación ileal, torsión uterina o hernia inguinal de intestino delgado (30).

1.5.4.1 Procedimiento

Se llevará a cabo una adecuada restricción del paciente, incluyendo la sedación y la sujeción de la cabeza para evitar pateos, con el objetivo de salvaguardar la salud del veterinario. Además, se podría considerar el uso de anestesia epidural con lidocaína al 2%, a una dosis de 0,22mg/kg, o xilacina a una dosis de 0,17mg/kg.

Se utilizará una manga de palpación, la cual opcionalmente puede voltearse para evitar pliegues que podrían causar laceraciones durante la palpación. Asimismo, opcionalmente se puede colocar un guante de látex sobre la manga para mejorar la sensibilidad táctil.

Se aplicará abundante lubricante, como aceite mineral o carboximetil celulosa (CMC), y se introducirán los dedos unidos de forma lenta, evitando abrir la mano para prevenir la entrada de aire por el recto. Se avanzará hacia craneal suavemente, retirando primero las heces y procurando no forzar la entrada durante la peristalsis. Se documenta la posible administración de lidocaína o mepivacaína intrarrectal (50 a 60ml de lidocaína al 2%) para producir analgesia y relajación del recto (68).

Se asegurará de que la vejiga esté vacía antes de realizar el examen transrectal, lo cual se logrará mediante micción voluntaria o mediante el uso de una sonda urinaria.

El examen transrectal se llevará a cabo de manera sistemática, comenzando por el cuadrante dorsal izquierdo y procediendo en sentido de las agujas del reloj.

En el cuadrante dorsal izquierdo, se evidenciará el borde caudal del bazo pegado a la pared, seguido por el ligamento nefroesplénico y el polo caudal del riñón izquierdo. Se palpará la aorta en la línea media, así como las raíces del mesenterio.

En el cuadrante superior derecho, se podrá palpar el duodeno si está dilatado o si se presenta una onda peristáltica. Se palparán las bandas cecales medial y ventral en la base del ciego, así como el colon dorsal izquierdo y la flexura pélvica en el cuadrante ventral izquierdo.

Por último, se procederá a palpar las estructuras reproductivas, como el útero, el cuello y los ovarios en la yegua, y los anillos inguinales en el borde de la pelvis en castrados, donde el anillo debe ser menor al ancho de un dedo (75).

Figura 8. Proceso de palpación transrectal

Fuente: Elaboración propia

1.5.5 Abdominosentesis

La Abdominosentesis, consiste en la inserción de una aguja en la cavidad abdominal para obtener una muestra de líquido, se considera indispensable como método de diagnóstico para identificar enfermedades agudas en el abdomen de los caballos. Es una técnica de bajo riesgo que se aconseja realizar en todas las situaciones en las que se sospeche la presencia de peritonitis. Este proceso consiste en realizar una punción en la cavidad abdominal con el fin de recolectar muestras de líquido peritoneal, lo cual posibilita una evaluación minuciosa de sus propiedades y atributos, lo que resulta fundamental para la toma de decisiones en el ámbito clínico y quirúrgico.

El tratamiento inicial de un paciente equino que muestra síntomas de abdomen agudo implica la necesidad de estabilizar su condición hemodinámica a través de la aplicación de terapia intensiva con fluidos, que busca contrarrestar tanto la disminución del volumen sanguíneo en todo el cuerpo como el shock causado por toxinas liberadas en el interior del organismo. Es crucial corregir los desequilibrios

en los niveles de ácido y base en el organismo, y si hay una disminución de proteínas en la sangre, se debe pensar en la posibilidad de administrar plasma por vía intravenosa para reducir la hinchazón en las extremidades. La abdominocentesis es un procedimiento en el que se introduce una aguja en el centro del abdomen o en sus costados después de haber preparado la zona de punción de forma estéril adecuadamente.

La interpretación de los resultados de la abdominocentesis se basa en examinar cuidadosamente el líquido peritoneal que se ha extraído durante el procedimiento. Un líquido peritoneal en buen estado se caracteriza por ser transparente, tener un tono amarillento y una textura similar a la de la sangre, mostrando un recuento total de células nucleadas y proteínas totales que no excede las 5,000 células por microlitro y 2.5 gramos por decilitro, respectivamente. La detección de la presencia de líquido serosanguíneo en el cuerpo puede indicar un incremento en el número de glóbulos rojos, posiblemente causado por diversos factores como la degeneración intestinal, la realización de una punción esplénica ola presencia de laceraciones en el abdomen. Un líquido que presenta un color verde podría ser una señal de la presencia de enterocentesis o de una ruptura intestinal, encambio, si tiene un tono pardo, podría indicar la existencia de necrosis tisular en una fase más avanzada. El aumento de la turbidez en el líquido sugiere que hay máscélulas presentes, lo que puede ser un signo de inflamación en el área.

Esta técnica se realiza utilizando una aguja, una cánula abalonada o un catéter. La forma más simple implica el uso de una aguja calibre 18 y de 1 ½ pulgadas de largo, la cual se inserta directamente sobre la línea media ventral del abdomen o en sus lados, penetrando la cavidad abdominal a través de la línea alba. Antes de la punción, la región debe ser preparada de acuerdo con las pautas de asepsia quirúrgica. Se puede extraer contenido del colon y el ciego, y si se obtiene líquido, como partículas de alimentos o células, estas pueden ser observadas al microscopio (76).

Es crucial considerar lo siguiente:

- La delgada pared intestinal de los potrillos no se puede sellar adecuadamente después de la punción, por lo que se deben emplear técnicas diferentes a las utilizadas en equinos adultos.
- La distensibilidad de las vísceras debe evaluarse mediante examen rectal, y la entrada de la aguja debe ser lenta y cuidadosa.
- Si no se puede acceder al abdomen por la línea media, la punción debe realizarse en la línea para mediana, evitando dirigirse hacia el colon y el ciego. Sin embargo, esta área puede causar sangrado post-punción debido a la red venosa presente.
- Si el líquido no fluye por la aguja, una segunda aguja puede introducirse a varias pulgadas de distancia. Si esto no es efectivo, se puede hacer una pequeña incisión para facilitar la entrada de la aguja en la línea alba.
- Se recomienda el uso de una aguja para la paracentesis abdominal, a menos que pueda causar la ruptura de los intestinos, en cuyo caso se prefiere una cánula. Ambas deben utilizarse con precaución para evitar lesiones intestinales.
- Los intestinos con contenido de arena pueden ser penetrados fácilmente con una aguja o cánula, y su contenido se encontrará en la muestra de líquido aspirado (76).

Figura 9. Proceso de abdominocentesis

Fuente: Elaboración propia

1.6 Liquido peritoneal

El líquido peritoneal normal se caracteriza por ser claro, de tonalidad pajiza y con una consistencia serosa. Se estima que, en caballos normales, el recuento total de células nucleadas y proteínas totales en el líquido peritoneal es inferior a 5,000 células/µl y 2.5g/dl, respectivamente. Entre el 24% y el 60% de estas células suelen ser neutrófilos. Por lo general, se observa que los caballos normales presentan niveles de proteínas en el líquido peritoneal inferiores a 1g/dl. En condiciones normales, la apariencia citológica de los leucocitos y las células mesoteliales es normal, aunque ocasionalmente se pueden observar células mesoteliales activadas.

La presencia de líquido incoloro en cantidades significativas puede indicar la presencia de ascitis o uroperitoneo, debido a su naturaleza muy diluida. Por otro lado, la presencia de líquido cero sanguíneo sugiere un aumento en los glóbulos rojos o hemoglobina libre, que puede ser resultado de la degeneración intestinal y la fuga de glóbulos rojos a través de la pared intestinal, la punción esplénica durante la abdominocentesis, laceraciones en las vísceras abdominales o contaminación cutánea (30).

El líquido de tonalidad verde suele asociarse con procedimientos como la enterocentesis o la ruptura intestinal, mientras que un tono pardo puede indicar necrosis tisular en una etapa avanzada. La turbidez en el líquido sugiere un aumento en el recuento celular, mientras que la opalescencia puede indicar la presencia de derrame quiloso. La presencia de líquido flocúlenlo con hebras de fibrina indica un proceso inflamatorio exudativo en la cavidad abdominal.

La cantidad de líquido peritoneal puede variar entre los caballos, pudiendo aumentar en casos de peritonitis aguda (trasudado o exudado) o estar ausente en peritonitis crónica con una producción excesiva de fibrina (30).

1.7 Valores de líquido peritoneal

El valor del lactato en sangre es de 1 a 2, puede elevarse hasta 5 sin acidosis láctica, valores mayores a 5 cursan con acidosis. El líquido peritoneal es menor que el

lactato en sangre en un caballo en condiciones normales, en caballos con cólico con un lactato mayor a 5 en señal de posible daño tisular, si el valor es mayor a 8 refiere un pronóstico grave pues podría tratarse de una estrangulación y necrosis.

En situaciones habituales, el líquido peritoneal generalmente se presenta transparente o con una leve tonalidad amarillenta, caracterizado por niveles bajos de células inflamatorias y proteínas. Los valores normales proporcionan una sensación de calma con respecto al estado general de salud del área abdominal del caballo. Esta sustancia contribuye a la facilidad de desplazamiento de los órganos en la cavidad abdominal, y al estudiarla se puede tener una idea más clara para descartar enfermedades graves como la peritonitis aguda o crónica, abscesos, y problemas que puedan surgir tras cirugías anteriores (77).

Niveles altos de líquido en la cavidad abdominal suelen ser un indicador de una reacción anormal en el cuerpo y podrían resultar esenciales en el proceso de identificar diferentes problemas de salud que afectan el área abdominal. Un incremento en la cantidad de líquido en la cavidad peritoneal a menudo señala la posibilidad de peritonitis, hemorragia interna o ruptura de algún órgano, situaciones que son críticas y que necesitan cuidados veterinarios de manera inmediata (78).

1.7.1 El análisis del líquido peritoneal se realiza siguiendo ciertos criterios:

- Desórdenes intestinales funcionales no acompañados de lesiones anatomopatológicas del intestino (como cólico espasmódico, impactación de intestino grueso de suave a moderado y timpanismo leve): La paracentesis produce una pequeña cantidad de líquido amarillo transparente y libre de contaminantes visibles.
- Congestión venosa sin necrosis intestinal (como impactación del íleon, torsión o flexión del colon, desplazamiento dorsal del colon mayor en el espacio nefroesplénico): En casos agudos, el líquido peritoneal está moderadamente aumentado en volumen, con un color inicialmente ligeramente amarillo que luego se vuelve más oscuro y ligeramente turbio.

- Congestión venosa con infarto significativo y necrosis intestinal incipiente (como vólvulo de yeyuno, hernias internas con incarceración, torsión de colon): Se observa una capa marcada de glóbulos rojos y blancos en el sedimento, con células rojas presentes principalmente al inicio del infarto y células blancas aumentando a medida que progresa la necrosis (49).
- Congestión venosa extensa y necrosis intestinal con peritonitis (como en el vólvulo de yeyuno y torsión completa del colon): La paracentesis produce un gran volumen de líquido rojo brillante a rojo sucio. Predominan los leucocitos en el sedimento, aunque también hay una capa espesa de eritrocitos. Si el intestino necrótico permite la entrada de bacterias, el sedimento es marrón-grisáceo.
- Necrosis intestinal debido a tromboembolismo, necrosis intestinal secundaria, desgarros mesentéricos, peritonitis fibrinopurulenta localizada (como necrosis del ciego o colon): El líquido varía de color, desde rojo-amarillento sucio hasta verde, con aspecto turbio y consistencia cremosa. La centrifugación produce una capa densa de células blancas con pocos glóbulos rojos.
- Ruptura intestinal o gástrica, peritonitis difusa: Se obtiene un líquido abundante, muy turbio, de color rojo sucio o verde grisáceo. El sedimento contiene restos de comida verde grisáceos y numerosos glóbulos rojos y blancos. El líquido puede ser rojo anaranjado debido a la hemólisis (72).
- Hemorragia intraperitoneal: La paracentesis produce sangre entera, con predominio de células rojas que corresponden aproximadamente a un litro tras la centrifugación.
- Abscesos abdominales y tumores (cólicos recurrentes crónicos): El líquido peritoneal puede ser amarillo verdoso, turbio y denso, con un alto contenido celular que incluye eritrocitos, linfocitos, neutrófilos, eosinófilos y células mesoteliales. La diferenciación microscópica puede revelar abscesos, adenitis, linfosarcoma y otras neoplasias intraabdominales.
- Ascitis: Se obtienen grandes cantidades de líquido claro y pajizo, sin impurezas visibles y con baja densidad.

- Ruptura de la vejiga urinaria: El líquido peritoneal es claro o ligeramente turbio, de color amarillo pálido, similar a la orina. Se recolecta en grandes cantidades y puede ser identificado como orina mediante una tira reactiva que muestra valores de urea de 16.7 µmol/l o más (72).

Tabla 3. Características del líquido peritoneal.

	Normal	**Peritonitis fibrinosa**	**Peritonitis purulenta**	**afección de vísceras y posible rotura**
Color	Amarillo claro	Naranja pardo	Gris amarillo o gris pardo	Incoloro o rojizo
Transparencia	Ligeramente turbio	Moderadamente o muy turbio	Muy turbio	Ligeramente o muy turbio
Olor	Inodoro	Inodoro o mal olor	Malo o pútrido	Inodoro o malo (rotura viseras)
Sustancias extrañas	Ninguna	Coágulos de fibrina	Fibra o pus	Contenido visceral y sangre en las roturas
Proteínas	29(12-63)	48(28 – 76)	49(28 – 76)	Variable
Células	2000 – 5000	3000 – 60000	5000 – 10000	Media (elevada tras la rotura del órgano)
Particularices	Ninguna	Viscosidad más elevada	Células a menudo muy alteradas	Clínico del animal

Fuente: (79).

1.8 Recolección de líquido peritoneal

El líquido peritoneal puede recolectarse en tubos con ácido etilendiaminotetraacético (EDTA) de tapa lavanda para ciertas pruebas, y en tubos estériles de tapa roja para cultivo, además de otros tubos para pruebas específicas de la efusión, como la reacción en cadena de la polimerasa (PCR). La priorización de las muestras debe realizarse en función del volumen de líquido disponible y de la enfermedad subyacente sospechada (80).

Tabla 4. Muestra a obtener para su análisis.

TUBO DE LA MUESTRA	APLICACIÓN DE PRUEBAS DE DIAGNÓSTICO
Tubos con EDTA (tapa lavanda)	TNCC Recuento de glóbulos rojos o PCV Proteína total Citología
Tubos de suero (tapa roja)	Bioquímica (p.ej., albúmina, bilirrubina, creatinina, potasio, triglicéridos, glucosa, lactato, lipasa) Cultivo
Tubos de plástico de vidrio estériles o un culturette	Cultivo PCR Cultivo

Fuente: (80).

1.9 Análisis de líquido peritoneal

La citología del líquido abdominal es una herramienta diagnóstica fundamental. Al examinar el líquido peritoneal, se evalúan diversos aspectos como el color, olor, turbidez, recuento de glóbulos rojos, recuento total de células nucleadas (RTCN), porcentaje de células diferenciadas y las concentraciones de albúmina y proteínas totales. La presencia de bacterias, especialmente si están fagocitadas por leucocitos, o la detección de contenido fecal en el líquido abdominal son signos indicativos de peritonitis séptica.

El análisis del líquido peritoneal es una técnica repetible que ayuda a evaluar la gravedad de las lesiones abdominales y puede ser determinante en la decisión de realizar una cirugía abdominal o continuar con tratamiento médico para la peritonitis. Se reconoce que el líquido peritoneal extraído puede contener agentes infecciosos, mediadores inflamatorios y materiales extraños, lo que facilita el diagnóstico de infecciones en el espacio peritoneal. Además, la presencia de líquido en una cavidad infectada puede interferir significativamente con los mecanismos inmunes mediados por células humorales (80).

1.10 Exámenes Complementarios

Los valores normales de referencia son:

- Hematocrito: 35% - 45%

- Proteínas plasmáticas totales 5-7 mg/dl.

Se debe considerar el grado de deshidratación del animal al interpretar los resultados de los análisis, como el aumento del hematocrito y las proteínas totales. Un incremento en el hematocrito junto con una disminución en las proteínas totales podría sugerir pérdidas de proteínas en el intestino o en la cavidad abdominal.

Para evaluar el grado de deshidratación, se pueden observar indicadores como el pliegue de la piel. Si el animal presenta un porcentaje de deshidratación inferior al 5%, el pliegue de la piel persistirá entre 2 y 5 segundos. Cuando la deshidratación alcanza el 7-8%, el pliegue de la piel puede durar alrededor de 7 segundos, acompañado de signos como depresión, hundimiento de los ojos, posible decúbito y una frecuencia cardíaca de 80 latidos por minuto o más. En casos de deshidratación del 10%, el pulso puede debilitarse, el animal puede presentar una marcada hipotermia y estar en estado moribundo. Estos signos indican un estado grave de deshidratación que requiere intervención inmediata (75).

El pH sanguíneo, si es inferior a 6, puede indicar acidosis metabólica, lo que se asocia con un pronóstico desfavorable.

1.10.1 Hematocrito

Es necesario adquirir un entendimiento profundo de la definición y la importancia clínica del hematocrito en caballos antes de poder construir un marco teórico que se centre específicamente en los niveles altos y bajos de esta medida sanguínea, en otras palabras, el hematocrito es un indicador de laboratorio que cuantifica qué proporción, en porcentaje, del volumen total de sangre está ocupado por losglóbulos rojos, en este caso se refiere a la cantidad de líquido en el cuerpo de un caballo, lo que resulta crucial para determinar la adecuada hidratación, la eficiencia en el transporte de oxígeno y la detección de posibles enfermedades en equinos (81).

En los caballos, niveles altos de hematocrito pueden ser un signo de hemoconcentración, lo que por lo general se relaciona con la falta de líquidos en el cuerpo o como una reacción a enfermedades específicas como la politemia, además

la hemoconcentración se presenta cuando la cantidad de plasma disminuye notablemente en comparación con la de glóbulos rojos, lo cual suele observarse con mayor frecuencia en caballos que presentan deshidratación grave o shock, por ello un aumento en el nivel de hematocrito podría influir negativamente en la fluidez de la sangre, lo que podría resultar en problemas de circulación que obstaculizan la correcta provisión de oxígeno y nutrientes a los tejidos corporales (82).

Además, un nivel reducido de hematocrito puede indicar la presencia de anemia o la dilución de la sangre, por ello y dentro del ámbito veterinario de caballos, la anemia puede presentarse como resultado de diversas causas, como la hemorragia, la ruptura de glóbulos rojos o la reducción en la generación de estos elementos en el organismo. La hemodilución, es el aumento de la cantidad de líquido en la sangre, puede ser causada por una cantidad excesiva de líquidos administrados a través de una vía intravenosa o puede también ser una reacción fisiológica a la presencia prolongada de inflamaciones en el cuerpo, lo que puede influir negativamente en la habilidad de la sangre para transportar oxígeno, lo que potencialmente desencadenaría fatiga y un descenso en el desempeño físico, especialmente preocupante en caballos destinados a actividades deportivas (83).

1.10.2 Proteínas Plasmáticos Totales

Para construir una base teórica académica sólida en torno a las proteínas totales en medicina veterinaria, específicamente enfocado en analizar el fluido peritoneal de caballos con síndrome abdominal agudo, se vuelve fundamental tener un conocimiento profundo no solo del concepto fundamental de las proteínas totales, sino también de las consecuencias de niveles elevados o reducidos de estas proteínas en estos animales (19).

Las proteínas totales presentes tanto en el líquido peritoneal como en el plasma son elementos cruciales que proporcionan información crucial acerca del estado de salud global y la función vascular de un animal, por ejemplo, las proteínas albúminas y globulinas, desempeñan diferentes funciones especializadas, entre las que se incluyen mantener la presión osmótica, facilitar el transporte de sustancias y participar en la respuesta del sistema inmunológico (84).

Un nivel alto de proteínas totales en el líquido peritoneal puede ser un indicativo de una reacción inflamatoria aguda, como se observa en situaciones como la peritonitis bacteriana o la existencia de tumores intraabdominales, por lo que dentro del ámbito del líquido peritoneal de caballos, un incremento en sus niveles podría ser causado por la liberación de proteínas inflamatorias como consecuencia de un proceso patológico, lo cual podría indicar una exudación activa debido a daño en los capilares o a la presencia de inflamación (85).

Además, cuando se encuentra una concentración reducida de proteínas totales en la sangre, suele ser un indicador de hipoproteinemia, la cual puede originarse a causa de desnutrición, enfermedades hepáticas que impactan la producción de proteínas, o la eliminación excesiva de proteínas a través del tracto digestivo o los riñones, por lo que la presencia de valores disminuidos puede ser menos frecuente, lo que podría indicar una condición menos grave o la falta de un proceso inflamatorio en progreso (86).

La determinación de proteína en el líquido peritoneal puede realizarse mediante refractometría o métodos bioquímicos. Es importante tener en cuenta que la turbidez del líquido puede interferir con las lecturas del refractómetro. Por lo tanto, la refractometría se lleva a cabo sobre el sobrenadante centrifugado cuando el líquido presenta turbidez. De esta manera, se obtienen mediciones más precisas y confiables de la concentración de proteínas en el líquido peritoneal (2).

CAPÍTULO II. MATERIALES Y MÉTODOS

El presente estudio se realizó en la Clínica Equina Rancho Z, ubicada en Agustín Franco N13-168 y Sebastián de Benalcázar, La Armenia Quito – Ecuador. La población de interés de este estudio estuvo conformada por caballos diagnosticados con Síndrome Abdominal Agudo (SAA), durante el periodo investigado desde enero de 2022 hasta diciembre de 2023.

Se empleó un enfoque de selección no aleatorio basado en la conveniencia para la muestra, la cual consistió en un total de 23 caballos admitidos en la clínica debido a la presencia de síntomas de cólico durante el periodo mencionado. Es importante destacar que, dado el carácter de la clínica como centro especializado en el tratamiento quirúrgico de caballos, se incluyeron todos los casos de cólico, tanto quirúrgicos como no quirúrgicos, que fueron atendidos durante el periodo de estudio, sumando un total de 23 casos. Para ser seleccionados para formar parte del grupo de estudio, era necesario confirmar el diagnóstico de SAA a través de un minucioso examen clínico y la evaluación del líquido peritoneal, de esta manera garantizando que todos los participantes cumplían con los requisitos precisos de inclusión en la muestra. Esta técnica de selección de muestras fue seleccionada debido a las características particulares de la enfermedad y la cantidad de casos disponibles en la Clínica equina.

La decisión de utilizar un método de muestreo por conveniencia facilitó la capacidad de recopilar información en tiempo real, lo que a su vez posibilitó obtener rápidamente muestras biológicas y datos clínicos esenciales para llevar a cabo el análisis. Además, este método de muestreo facilitó la realización de la investigación en un entorno clínico donde el tiempo y los recursos podrían ser limitados, mejorando así la eficiencia del estudio y garantizando al mismo tiempo que la

calidad de los datos recopilados no se viera comprometida.

Antes de que los equinos fueran incluidos en el estudio, se aseguraron de obtener el consentimiento informado de sus propietarios, en cumplimiento de los principios éticos establecidos

2.1 Características y localización del área de estudio

CLÍNICA EQUINA RANCHO Z

Ubicación: Agustín Franco N13-168 y Sebastián de Benalcázar,

La Armenia Quito – Ecuador

Figura 10. Ubicación Clínica Equina Rancho Z

2.2 Fuente: Google Maps Materiales y equipos

- Equino
- Muestra liquido peritoneal
- Aguja hipodérmica calibre 20g x 1/2
- Tubo EDTA
- Guantes estériles
- Gasa estéril
- Máquina de rasurado
- Material asepsia (clorhexidina, alcohol)

- Refractómetro
- Maquina Lactate plus
- Centrifuga
- Microtubos
- Tabla de lectura para hematocrito
- Fichas individuales
- Computador

2.3 Modalidad o enfoque de la investigación

La tesis está definida por su decisión de utilizar un enfoque cuantitativo y cualitativo como base para llevar a cabo la investigación. La razón por la cual se haoptado por este enfoque, cualitativo se basa en su habilidad para ofrecer información numérica precisa e imparcial, la cual es esencial para llevar a cabo la comparación y evaluación estadística de los diferentes parámetros bioquímicos y celulares presentes en el líquido peritoneal. El líquido peritoneal fue recolectado demanera estéril, empleando métodos asépticos, y posteriormente fue analizadomediante los equipos que cuenta la clínica.

Las cifras numéricas recopiladas fueron sometidas a análisis mediante la utilización de un programa informático especializado en estadísticas. Se llevaron a caboanálisis de significancia estadística utilizando pruebas como la t de Student, análisis de varianza (ANOVA) y correlaciones de Pearson, con el propósito de establecer conexiones entre los parámetros bioquímicos y la manifestación clínica del cólico. Esto permitió que se identificaran fácilmente patrones y tendencias importantes en los datos.

El empleo del enfoque mencionado sirvió como una sólida fundamentación que condujo a obtener conclusiones concluyentes relativamente a las características y variaciones de los parámetros presentes en el líquido peritoneal, lo que facilitó un progreso notable en la comprensión y tratamiento del cólico equino. Esta metodología se aseguró de que los descubrimientos realizados fueran relevantes y

provechosos en el ámbito de la práctica veterinaria, lo que a su vez ayudó a avanzar en la detección y terapia de esta condición crítica.

2.4 Tipo de investigación

El tipo de investigación es descriptiva y analítica pues se enfoca en describir características o comportamientos, y correlacional, que busca establecer relaciones entre variables, ha sido elegido para este estudio en específico. Este enfoque metodológico ofrece una estructura sólida y confiable para abordar la complejidad del Síndrome Abdominal Agudo (SAA) en caballos, brindando un marco de referencia que permitirá profundizar en la comprensión de este importante tema veterinario.

La realización de esta fase descriptiva es crucial porque ayuda a comprender la diversidad en la forma en que se presenta clínicamente el SAA y a crear un conjunto exhaustivo y confiable de datos que pueda ser utilizado como punto de referencia para futuros análisis. Asimismo, es importante tener en cuenta que la descripción minuciosa de los descubrimientos tanto clínicos como de laboratorio puede ser beneficiosa para detectar posibles patrones y tendencias que podrían no ser notados en análisis que no sean exhaustivos.

2.4.1 Analítica Descriptiva

El enfoque principal en la investigación científica es la metodología analítica descriptiva, la cual se utiliza de manera fundamental, particularmente en aquellos estudios cuyo propósito es proporcionar un análisis detallado y comprensión de las características, patrones y comportamientos de una población o fenómeno concreto. Este enfoque metodológico se centra en describir sistemáticamente las variables y datos recopilados, con el objetivo de ofrecer una comprensión clara y estructurada del objeto de estudio sin impactar o alterar el entorno o fenómeno quese analiza.

La metodología descriptiva fue utilizada para respaldar la formulación de hipótesis acerca de los potenciales mecanismos patológicos involucrados en el cólico equino,

apoyándose en la observación detallada y el constante registro de información recolectada de manera sistemática. La capacidad de analizar detalladamente las diferentes variables en juego posibilitó la identificación de patrones concretos que podrían sugerir la presencia de ciertas complicaciones o resultados clínicos.
Al final, el uso de un enfoque analítico descriptivo contribuyó positivamente a mejorar la habilidad de transmitir de forma efectiva los hallazgos a la comunidad científica y a aquellos que ponen en práctica dichos resultados mediante la divulgación y educación. Las explicaciones meticulosas posibilitaron a otros investigadores y expertos del campo comprender de manera efectiva y analizar en profundidad la labor realizada, promoviendo un intercambio académico fundamentado en información precisa y transparente.

Se realizó un Registro de Información exhaustivo para cada caso seleccionado, donde se anotaron de manera detallada aspectos como la fecha y hora en que se realizó la admisión, los síntomas experimentados por el paciente, los hallazgos de los exámenes físicos y diagnósticos, así como las terapias recibidas después de la toma de muestras.

2.4.2 Análisis estadístico

Se empleó el programa estadístico SPSS para llevar a cabo el análisis de los datos obtenidos en la investigación que investigaba los niveles del líquido peritoneal en caballos que padecen de Síndrome Abdominal Agudo (SAA). Este software ofrecía las herramientas esenciales necesarias para realizar un análisis exhaustivo y riguroso, abordando en detalle los siguientes aspectos metodológicos y analíticos:

En el estudio, se llevó a cabo un análisis minucioso usando estadística descriptiva para examinar detalladamente cada variable que fue medida. Esto implica realizar cálculos estadísticos que abarcan varias medidas de tendencia central y dispersión, tales como promedios, valores centrales, valores más comunes, niveles de dispersión y diferencias entre los cuartiles. Estas medidas permitieron lograr una descripción exhaustiva y precisa de la distribución y variabilidad de los datos recopilados.

En las Pruebas de Correlación de este estudio, se emplearon métodos como las pruebas de correlación de Spearman o Pearson, que fueron elegidas en función de la distribución de los datos, con el propósito de descubrir potenciales conexiones entre los diversos parámetros del líquido peritoneal y los resultados clínicos en caballos afectados por síndrome abdominal agudo. Estos experimentos realizaron un análisis detallado de la fortaleza y el sentido de las relaciones entre las variables, ofreciendo datos relevantes acerca de las conexiones potenciales que podrían existir entre los biomarcadores y la severidad de la enfermedad.

Se llevaron a cabo análisis de regresión donde se utilizaron modelos de regresión logística con el propósito de identificar las variables dentro del líquido peritoneal que podrían ser consideradas como indicadores predictivos de los resultados clínicos en equinos afectados por Síndrome de Abdomen Agudo. Estos modelos fueron utilizados para analizar cómo cada uno de los parámetros influyó de manera individual en el desarrollo de la enfermedad, teniendo en cuenta posibles factores de interferencia como la edad, el sexo y el estado de salud previo de los caballos.

Pruebas de significancia: Se realizaron pruebas de significancia estadística como la prueba t de Student, ANOVA o pruebas no paramétricas como la U de Mann-Whitney o Kruskal-Wallis, dependiendo de las características y distribución de los datos. Estas pruebas fueron utilizadas con el propósito de evaluar el nivel de importancia de las discrepancias identificadas entre los distintos grupos o variables, lo cual resultó en un respaldo sustancial acerca de la importancia clínica de los resultados obtenidos en la investigación.

Junto con este método de análisis y enfoque, se estableció un marco sólido y ordenado que permitió una evaluación imparcial de la eficacia de los parámetros de líquido peritoneal en el tratamiento del síndrome abdominal agudo en caballos. Los hallazgos logrados tuvieron un impacto significativo en la ampliación de la base de conocimientos dentro del campo de la medicina veterinaria de emergencia para caballos, proporcionando información valiosa que puede utilizarse para mejorar el diagnóstico, el tratamiento y la predicción de los resultados de esta enfermedad crítica.

CAPÍTULO III. RESULTADOS Y DISCUSIÓN

Respecto nuestros objetivos específicos de la investigación la misma que fue enfocada en la valoración de elementos en el líquido peritoneal de caballos con síndrome abdominal agudo SAA, encontrados en nuestra investigación son:

3.1. Identificación de parámetros emergentes necesarios en la evaluación clínica de un paciente equino con síndrome abdominal agudo (Cólico).

3.1.1 Características Clínicas Iniciales de los Equinos con Síndrome Abdominal Agudo

Tabla 5. Presentación de los signos vitales iniciales (T° (°C), F. cardiaca, F. respiratoria) y su variabilidad en los pacientes evaluados. (Anexo uno)

Estadísticos descriptivos						
	N	Mínimo	Máximo	Media	Desv. Desviación	Varianza
Frecuencia Cardiaca	23	42	96	61,91	18,434	339,810
Frecuencia respiratoria	23	12	36	20,61	7,662	58,704
Temperatura	23	37,4	39,2	38,196	,4847	,235
N válido (por lista)	23					

Fuente: Elaboración propia

Los resultados obtenidos en el análisis de las características clínicas iniciales de los equinos con síndrome abdominal agudo (cólico) indican variaciones significativas en los signos vitales medidos. La frecuencia cardíaca presentó un rango de 42 a 96 latidos por minuto con una media de 61,91 y una desviación estándar de 18,434, indicando una considerable variabilidad en la respuesta cardiaca de los pacientes evaluados. La frecuencia respiratoria mostró un rango de 12 a 36 respiraciones por minuto, con una media de 20,61 y una desviación estándar de 7,662, sugiriendo una variabilidad moderada. La temperatura corporal se mantuvo más homogénea, con valores entre 37,4 y 39,2 grados Celsius, una media de 38,196 y una desviación estándar de 0,4847, lo que refleja un estado relativamente estable en este parámetro específico.

La alta variabilidad observada en la frecuencia cardíaca podría estar relacionada con el nivel de estrés y dolor que experimentan los equinos durante episodios de cólico. Esto es consistente con la literatura que sugiere que el dolor abdominal agudo puede provocar respuestas fisiológicas significativas, incluyendo taquicardia como un intento del organismo para compensar el dolor y el malestar (87).

Por otro lado, la frecuencia respiratoria, aunque muestra menor variabilidad que la frecuencia cardíaca, también presenta diferencias notables entre los individuos. Esto puede ser debido a factores adicionales como la ansiedad, el dolor o la progresión de la enfermedad, que pueden afectar la respiración de los equinos (88).

La homogeneidad en la temperatura corporal sugiere que, a pesar de los episodios de cólico, la capacidad de los equinos para mantener una temperatura corporal constante no se ve tan comprometida como otros signos vitales. Esto podría indicar que, en las primeras etapas del cólico, la termorregulación no es tan afectada como la frecuencia cardíaca y respiratoria, proporcionando una pista para los clínicos sobre la gravedad y la fase del síndrome abdominal agudo (89).

3.1.2 Evaluación de parámetros

Resultados de Mucosa, Actitud y Apetito de los casos de estudio

Tabla 6. Resultados de Mucosa

Mucosa					
		Frecuencia	Porcentaje	Porcentaje válido	Porcentaje acumulado
Válido	Cianóticas	5	21,7	21,7	21,7
	Cianóticos	1	4,3	4,3	26,1
	Hiperémicas	5	21,7	21,7	47,8
	Normales	1	4,3	4,3	52,2
	Normales	4	17,4	17,4	69,6
	Pálidas	7	30,4	30,4	100,0
	Total	23	100,0	100,0	

Fuente: Elaboración propia

Los resultados obtenidos en la evaluación de los parámetros de mucosa, actitud y apetito en los equinos con síndrome abdominal agudo (cólico) revelan importantes variaciones en las condiciones de las mucosas. Según la tabla de resultados de la mucosa, los equinos presentaron una variedad de estados de mucosas que incluyen cianóticas (21,7%), hiperémicas (21,7%), normales (21,7%), y pálidas (30,4%). Estos datos indican una distribución significativa de diferentes estados de mucosa entre los equinos afectados.

La alta incidencia de mucosas pálidas y cianóticas puede estar relacionada con el impacto del dolor abdominal agudo y el estrés en los equinos, lo que provoca alteraciones en la perfusión y oxigenación tisular. Estas condiciones pueden reflejar un compromiso circulatorio y un estado de shock, común en casos severos de cólico equino. Estudios como el de Curtis et al. (2019) han identificado factores de riesgo asociados con el dolor abdominal agudo en equinos, proporcionando una base para entender cómo las condiciones de las mucosas pueden ser indicadores de la gravedad de la afección (90).

La variabilidad en los estados de la mucosa también puede ser un reflejo de las diferentes respuestas individuales al estrés y la severidad del cólico. El estudio de Contreras et al. (2022) sobre la actividad de alfa-amilasa salival y cortisol en caballos con enfermedad abdominal aguda demuestra cómo estos biomarcadores pueden correlacionarse con el estrés inducido por el dolor, lo cual puede tener un impacto directo en el estado de las mucosas (91).

3.2 Análisis macroscópico de líquido peritoneal del equino en síndrome abdominal agudo (Cólico).

Tabla 7. Descripción de los cambios macroscópicos observados en el líquido peritoneal – Color.

		Color			
		Frecuencia	Porcentaje	Porcentaje válido	Porcentaje acumulado
Válido		6	26,1	26,1	26,1
	Amarillo claro	10	43,5	43,5	69,6
	Naranja pardo	5	21,7	21,7	91,3
	Rojizo	2	8,7	8,7	100,0
	Total	23	100,0	100,0	

Fuente: Elaboración propia

Los resultados obtenidos en el análisis macroscópico del líquido peritoneal en equinos con síndrome abdominal agudo (cólico) muestran una variación en el color del líquido. Según la tabla de resultados, el líquido peritoneal presentó diferentes colores, incluyendo un color claro (26,1%), amarillo claro (43,5%), naranja pardo (21,7%), y rojizo (8,7%). Estos datos indican una distribución variada de los cambios macroscópicos en el líquido peritoneal entre los equinos afectados.

La variabilidad en el color del líquido peritoneal puede estar relacionada con el tipo y la severidad de las lesiones abdominales en los equinos. La presencia de líquido amarillo claro y naranja pardo sugiere la posibilidad de inflamación y presencia de proteínas o células sanguíneas en el líquido, lo cual es consistente con estudios que han señalado cambios en el líquido peritoneal como indicadores de inflamación abdominal y daño tisular (92). El líquido rojizo, aunque menos frecuente, puede indicar hemorragia interna o daño severo en los vasos sanguíneos, lo cual es un signo de gravedad en los casos de cólico equino.

El análisis de líquido peritoneal ha demostrado ser una herramienta valiosa en la evaluación de la severidad y el tipo de lesiones abdominales. Estudios como el de Pihl et al. (2013) han destacado la importancia de la concentración de marcadores inflamatorios en el líquido peritoneal como indicadores de la gravedad de la enfermedad abdominal en caballos (93). Además, la correlación entre los hallazgos macroscópicos y los marcadores bioquímicos en el líquido peritoneal puede

proporcionar una comprensión más completa del estado clínico de los equinos afectados.

Los cambios observados en el color del líquido peritoneal también pueden estar relacionados con la duración y la naturaleza de la obstrucción intestinal o la inflamación. Por ejemplo, el estudio de Latson et al. (2010) ha demostrado que los niveles de lactato en el líquido peritoneal son un indicador sensible de isquemia intestinal en caballos con cólico, lo que puede reflejarse en cambios en el color del líquido (94).

Tabla 8. Descripción de los cambios macroscópicos observados en el líquido peritoneal – Turbidez.

Turbidez					
		Frecuencia	Porcentaje	Porcentaje válido	Porcentaje acumulado
Válido		6	26,1	26,1	26,1
	Inodoro	9	39,1	39,1	65,2
	Ligeramente turbio	5	21,7	21,7	87,0
	Muy turbio	3	13,0	13,0	100,0
	Total	23	100,0	100,0	

Fuente: Elaboración propia

Los resultados obtenidos en el análisis macroscópico del líquido peritoneal en equinos con síndrome abdominal agudo (cólico) muestran una variación en la turbidez del líquido. Según la tabla de resultados, el líquido peritoneal presentó diferentes grados de turbidez: inodoro (26,1%), ligeramente turbio (21,7%), y muy turbio (13,0%). Estos datos indican una distribución variada de los cambios macroscópicos en la turbidez del líquido peritoneal entre los equinos afectados.

La variabilidad en la turbidez del líquido peritoneal puede estar relacionada con la presencia de proteínas, células y otros elementos que indican inflamación o infección en la cavidad abdominal. La presencia de líquido ligeramente turbio y muy turbio sugiere un aumento en el contenido celular y proteico, lo cual es consistente con estudios que han señalado cambios en la turbidez del líquido peritoneal como indicadores de inflamación abdominal y daño tisular (92).

El análisis de líquido peritoneal ha demostrado ser una herramienta valiosa en la evaluación de la severidad y el tipo de lesiones abdominales. Estudios como el de Curtis et al. (2019) han destacado la importancia de la concentración de marcadores inflamatorios en el líquido peritoneal como indicadores de la gravedad de la enfermedad abdominal en caballos (93).

Los cambios observados en la turbidez del líquido peritoneal también pueden estar relacionados con la duración y la naturaleza de la obstrucción intestinal o la inflamación. Por ejemplo, el estudio de Latson et al. (2010) ha demostrado que los niveles de lactato en el líquido peritoneal son un indicador sensible de isquemia intestinal en caballos con cólico, lo que puede reflejarse en cambios en la turbidez del líquido (93).

Tabla 9. Descripción de los cambios macroscópicos observados en el líquido peritoneal – Olor.

Olor					
		Frecuencia	Porcentaje	Porcentaje válido	Porcentaje acumulado
Válido		6	26,1	26,1	26,1
	Fibrina	1	4,3	4,3	30,4
	Inodoro	7	30,4	30,4	60,9
	Normal	8	34,8	34,8	95,7
	Viscosidad elevada	1	4,3	4,3	100,0
	Total	23	100,0	100,0	

Fuente: Elaboración propia

Los resultados obtenidos en el análisis macroscópico del líquido peritoneal en equinos con síndrome abdominal agudo (cólico) muestran una variación en el olor del líquido. Según la tabla de resultados, el líquido peritoneal presentó diferentes olores: inodoro (30,4%), fibrina (4,3%), normal (34,8%), y viscosidad elevada (4,3%). Estos datos indican una distribución variada de los cambios macroscópicos en el olor del líquido peritoneal entre los equinos afectados.

La variabilidad en el olor del líquido peritoneal puede estar relacionada con la presencia de infecciones, inflamación y otros factores patológicos en la cavidad abdominal. La presencia de olores anormales como fibrina y viscosidad elevada

puede indicar la existencia de procesos infecciosos o inflamatorios severos. Estudios han demostrado que la evaluación de características macroscópicas del líquido peritoneal, incluyendo el olor, es crucial para diagnosticar condiciones abdominales agudas y determinar la gravedad de la afección (92).

El análisis de líquido peritoneal ha demostrado ser una herramienta valiosa en la evaluación de la severidad y el tipo de lesiones abdominales. Estudios como el de Bardell et al. (2019) han identificado proteínas específicas en el líquido peritoneal que pueden actuar como biomarcadores para el diagnóstico temprano y la prognosis de enfermedades intestinales estrangulantes en caballos (95).

La alta variabilidad en el olor del líquido peritoneal también puede estar relacionada con la duración y la naturaleza de la obstrucción intestinal o la inflamación. Por ejemplo, el estudio de Winther et al. (2022) ha demostrado que la concentración de lipocalina asociada a gelatinasa de neutrófilos en el líquido peritoneal puede ser un marcador sensible de inflamación abdominal en caballos, lo cual puede reflejarse en cambios en el olor del líquido (96).

3.3 Análisis de las características y valores normales de líquido peritoneal en equinos con sintomatología de cólico, utilizando las máquinas de medición LP Lactate Plus, refractómetro y centrífuga.

Tabla 10. Resultados de los exámenes de Hematocrito, PPT (mg/dl) y Liquido Peritoneal y su correlación con los casos de síndrome abdominal agudo.

Estadísticos descriptivos						
	N	Mínimo	Máximo	Media	Desv. Desviación	Varianza
Hematocrito	23	28,00	48,00	36,5217	6,05932	36,715
PPT (mg/dl)	23	4,00	8,50	6,2739	1,13707	1,293
Líquido Peritoneal	23	,80	17,60	4,6696	4,38618	19,239
N válido (por lista)	23					

Fuente: Elaboración propia

Los resultados obtenidos en los exámenes de Hematocrito, PPT (mg/dl) y Líquido Peritoneal en equinos con síndrome abdominal agudo (cólico) muestran variaciones significativas en estos parámetros. Según la tabla de resultados, los valores de hematocrito presentaron un rango de 28,00 a 48,00 con una media de 36,5217 y una desviación estándar de 6,05932. Los niveles de PPT variaron entre 4,00 y 8,50 mg/dl, con una media de 6,2739 y una desviación estándar de 1,13707. El líquido peritoneal mostró un rango de 0,80 a 17,60 con una media de 4,6696 y una desviación estándar de 4,38618.

La variabilidad observada en el hematocrito puede estar relacionada con el estado de hidratación y la pérdida de sangre interna en los equinos afectados por cólico. Estudios han demostrado que los cambios en el hematocrito pueden ser indicativos de la severidad de la hemoconcentración o la anemia causada por pérdidas hemorrágicas (92). El aumento en los niveles de PPT puede reflejar una mayor concentración de proteínas en el plasma, lo cual es común en condiciones de inflamación abdominal aguda. Esto es consistente con estudios que han identificado marcadores inflamatorios en el líquido peritoneal como indicadores de inflamación y daño tisular en casos de cólico equino (93).

La alta variabilidad en el líquido peritoneal puede indicar diferentes grados de exudación y presencia de células inflamatorias, proteínas y otros componentes en el líquido abdominal. El análisis de líquido peritoneal es una herramienta valiosa para evaluar la severidad de las lesiones abdominales y determinar la necesidad de intervención quirúrgica. Estudios han demostrado que la evaluación de variables en el líquido peritoneal, como la concentración de proteínas y el recuento de células nucleadas, puede proporcionar información crucial sobre la condición clínica del paciente (97).

3.4 Relacionar parámetros existentes con un diagnóstico clínico para la determinación de un tratamiento terapéutico quirúrgico.

Tabla 11. Relación del valor de lactato peritoneal, PPT, hematocrito con cada diagnóstico.

PACIENTE	HEMATOCRITO	PPT (mg/dl)	L.PERITONEAL	DIAGNÓSTICO
Matilde	34.00	6.5	1.8	DESPLAZAMIENTO DORSAL DERECHO
Tyra	29.00	5.9	0.8	INTUSUCEPCION CECO CECAL
Zeus	38.00	6.8	2.7	IMPACTACION DE COLON
Remonta Kuntur	29.00	6.0	3.6	DESPLAZAMIENTO DORSAL DERECHO+IMPACTACION DE COLON
Ely	44.00	6.5	1.8	DESPLAZAMIENTO DORSAL DERECHO
Hitler	48.00	6.3	8.9	DESPLAZAMIENTO DORSAL DERECHO+ VOLVULO DE INTESTINO DELGADO
Chismosa	44.00	4.0	1.0	COLITIS
Amelia	28.00	5.0	8.5	VOLVULO DE CIEGO
Jarto	28.00	6.1	17.6	VOLVULO DE INTESTINO DELGADO
Sabach	30.00	7.2	1.7	IMPACTACION DE COLON POR FECALITO
Palugo	30.00	8.5	2.3	IMPACTACION DE COLON
Santa Fe Tequila	40.00	6.9	6.4	DESPLAZAMIENTO DORSAL DERECHO
Lucero	37.00	6.9	4.0	IMPACTACION POR PARASITOS
Barquita de guardiola	30.00	6.5	8.2	ATRAPAMINETO EN FORAMEN EPIPLOICO
Cantinero	36.00	4.5	3.0	ENTERITIS POR INDIGESTION
Hermes	38.00	4.4	1.0	VOLVULO DE COLON
Mac	44.00	5.0	14.8	LIPOMA ESTRANGULANTE
Elya DF	40.00	8.0	3.2	VOLVULO DE INTESTINO DELGADO
Galan	39.00	6.2	1.8	ENTERITIS POR INDIGESTION
Olivia	43.00	6.0	3.1	IMPACTACION DE COLON
Panelita	39.00	7.9	3.6	DESPLAZAMIENTO DORSAL DERECHO
Juanita de Dios	32.00	6.3	1.7	IMPACTACION DE COLON MENOR
Nerón	40.00	6.9	5.9	EVISERACION POST CASTRACION

Fuente: Elaboración propia

Los resultados obtenidos en la evaluación de las variables Hematocrito, PPT y líquido peritoneal en equinos con síndrome abdominal agudo (cólico) indican varias correlaciones con los diagnósticos clínicos. Según la tabla de resultados, los valores de hematocrito, PPT y líquido peritoneal muestran variaciones significativas que pueden ayudar en la identificación y manejo de los diferentes tipos de cólico.

La variabilidad en los valores de hematocrito puede indicar diferentes niveles de hemoconcentración o anemia, lo cual es relevante para diagnósticos como el desplazamiento dorsal derecho y el vólvulo de intestino delgado, que suelen presentar hemoconcentración debido a la obstrucción intestinal. Estudios han demostrado que cambios en el hematocrito pueden ser indicadores de severidad en condiciones abdominales agudas en equinos (92).

Los niveles de PPT reflejan la concentración de proteínas plasmáticas totales, que pueden aumentar en casos de inflamación o daño tisular. En equinos con diagnósticos como impacto de colon y enteritis por indigestión, los niveles elevados de PPT pueden indicar un estado inflamatorio significativo, lo que coincide con los hallazgos de Bardell et al. (2019) sobre la identificación de biomarcadores en el líquido peritoneal para condiciones intestinales estrangulantes (95).

El análisis del líquido peritoneal es crucial para determinar la presencia de inflamación, infección o isquemia. Los valores elevados de lactato en el líquido peritoneal, como los observados en casos de vólvulo de intestino delgado y lipoma estrangulante, sugieren un mayor grado de isquemia y daño tisular. Estudios han confirmado que el lactato peritoneal es un marcador valioso para identificar lesiones intestinales estrangulantes y evaluar el pronóstico en caballos con cólico (98).

Estos hallazgos subrayan la importancia de una evaluación integral de múltiples parámetros clínicos, incluyendo hematocrito, PPT y líquido peritoneal, para mejorar el diagnóstico y manejo de los equinos con síndrome abdominal agudo. La correlación de estos parámetros con los diagnósticos específicos ayuda a los

veterinarios a tomar decisiones informadas sobre el tratamiento y pronóstico de los pacientes.

3.5 Abordaje clínico y resolución

Después del tratamiento inicial, se observaron varias complicaciones en algunos equinos, que incluyeron infecciones, recurrencias y otras patologías. A continuación, se presenta un resumen de estas complicaciones y las estrategias de manejo empleadas:

Tabla 12. Presentación de las complicaciones observadas después del tratamiento inicial, incluyendo infecciones, recurrencias y otras patologías

Hitler	**Pronóstico reservado, eutanasia post operatoria por peritonitis + cuadro de SID**
Amelia	Mal Pronóstico, eutanasia en mesa, necrosis tisular, motilidad 0
Jarto	Mal Pronóstico, eutanasia en mesa, necrosis tisular avanzada
Santa Fe Tequila	Mal Pronóstico, eutanasia en mesa, varios días con cólico sin atención medica
Barquita de guardiola	Pronóstico reservado, recesión 7m de ID, 8 días post quirúrgicos se eutanasia no volvió a trabajar sistema digestivo
Mac	Mal Pronóstico, eutanasia en mesa, ID necrosado
Nerón	Mal Pronóstico, eutanasia en mesa, necrosis tisular

Fuente: Elaboración propia

Los resultados obtenidos en la evaluación de las complicaciones postoperatorias en equinos con síndrome abdominal agudo (cólico) indican una alta incidencia de complicaciones severas que llevaron a la eutanasia en muchos casos. Según la tabla de resultados, las complicaciones observadas incluyen peritonitis, necrosis tisular y fallo del sistema digestivo, lo que refleja la gravedad de las condiciones que llevaron a intervenciones quirúrgicas y el pronóstico reservado o desfavorable en muchos de estos pacientes.

Las complicaciones como la peritonitis postoperatoria y la necrosis tisular severa son indicativas de la gravedad del síndrome abdominal agudo y los desafíos en su

manejo. Un estudio de Hann et al. (2021) resalta que la dehiscencia abdominal aguda (AAD) es una complicación postoperatoria potencialmente fatal en caballos, a menudo precedida por infecciones del sitio quirúrgico, que puede llevar a la eutanasia en muchos casos (99).

La identificación y el manejo de infecciones y complicaciones postoperatorias son cruciales para mejorar las tasas de supervivencia. Rockow et al. (2023) encontraron que la administración adecuada de antimicrobianos y la gestión de factores perioperatorios pueden reducir significativamente las complicaciones postoperatorias en caballos sometidos a celiotomía (100).

Otra complicación crítica es el íleo postoperatorio, que puede ser fatal si no se maneja adecuadamente. Kovač et al. (2020) desarrollaron una estrategia multimodal para la prevención y el tratamiento del íleo postoperatorio en caballos, mejorando significativamente las tasas de supervivencia en pacientes diagnosticados con esta condición (101).

Tabla 13. Tratamiento quirúrgico

Tratamiento					
		Frecuencia	Porcentaje	Porcentaje válido	Porcentaje acumulado
Válido	Quirúrgico	19	82,6	82,6	82,6
	No Quirúrgico	4	17,4	17,4	100,0
	Total	23	100,0	100,0	

Fuente: Elaboración propia

Los resultados obtenidos en el tratamiento quirúrgico de los equinos con síndrome abdominal agudo (cólico) muestran que la mayoría de los casos fueron manejados

quirúrgicamente. Según la tabla de resultados, el 82,6% de los casos recibieron tratamiento quirúrgico, mientras que el 17,4% fueron manejados de manera no quirúrgica. Estos datos indican una alta prevalencia de la necesidad de intervención quirúrgica en equinos con cólico.

El manejo quirúrgico es a menudo necesario en casos de cólico equino debido a la gravedad de las condiciones que pueden incluir obstrucciones intestinales, torsiones y otras complicaciones severas. Un estudio de Fraiwan y Abutarbush (2020) destaca la utilidad de la inteligencia artificial para predecir la necesidad de intervención quirúrgica en caballos con abdomen agudo, indicando que el 76% de las predicciones sobre la necesidad de cirugía fueron precisas (102).

La identificación de factores de riesgo y la correcta evaluación clínica son esenciales para decidir entre tratamiento quirúrgico y no quirúrgico. Bowden et al. (2020) identificaron varios parámetros clínicos "de bandera roja" que se asocian con la necesidad de tratamiento quirúrgico o resultan en un resultado crítico, incluyendo una frecuencia cardíaca elevada y un color anormal de las membranas mucosas (103).

La evaluación de resultados quirúrgicos es crucial para mejorar las prácticas y reducir las complicaciones postoperatorias. Un estudio de Gehlen et al. (2020) sobre la variabilidad de la frecuencia cardíaca y las concentraciones de cortisol en caballos con dolor abdominal agudo encontró que los niveles de estrés y los parámetros cardíacos pueden ayudar a predecir el éxito del tratamiento quirúrgico y la recuperación postoperatoria (88).

3.6 Correlación de las variables en estudio

Tabla 14. Correlación entre las variables: Hematocrito, PPT y Edad

Correlaciones				
	Frecuencia Cardiaca	PPT (mg/dl)	Edad	Desenlace clínico (categorizado de alguna manera, por ejemplo, 0

					para no favorable, 1 para favorable)
Frecuencia Cardiaca	Correlación de Pearson	1	-,121	,114	-,037
	Sig. (bilateral)		,581	,606	,865
	N	23	23	23	23
PPT (mg/dl)	Correlación de Pearson	-,121	1	-,194	,103
	Sig. (bilateral)	,581		,374	,639
	N	23	23	23	23
Edad	Correlación de Pearson	,114	-,194	1	-,475*
	Sig. (bilateral)	,606	,374		,022
	N	23	23	23	23
Desenlace clínico (categorizado de alguna manera, por ejemplo, 0 para no favorable, 1 para favorable)	Correlación de Pearson	-,037	,103	-,475*	1
	Sig. (bilateral)	,865	,639	,022	
	N	23	23	23	23
*. La correlación es significativa en el nivel 0,05 (bilateral).					

Fuente: Elaboración propia

Los resultados obtenidos en la correlación de las variables en estudio, incluyendo Hematocrito, PPT y Edad, muestran relaciones significativas que pueden influir en el desenlace clínico de los equinos con síndrome abdominal agudo (cólico). La tabla de correlaciones indica que la frecuencia cardíaca, PPT y edad tienen diferentes grados de correlación entre sí y con el desenlace clínico.

La correlación negativa significativa entre la edad y el desenlace clínico sugiere que los equinos de mayor edad tienen un peor pronóstico clínico, lo cual es consistente con estudios previos que han demostrado que la edad avanzada puede afectar negativamente la recuperación de enfermedades abdominales agudas en caballos (89). Esta correlación destaca la importancia de considerar la edad como un factor crítico en la evaluación del pronóstico y la planificación del tratamiento para equinos con cólico.

La correlación entre PPT y desenlace clínico, aunque no significativa, sugiere una posible influencia de los niveles de proteínas plasmáticas totales en la recuperación de los equinos. Estudios han mostrado que los niveles elevados de PPT pueden estar

asociados con una inflamación aguda y daño tisular, afectando el desenlace clínico en caballos con enfermedades abdominales (104).

Además, la correlación entre la frecuencia cardíaca y otros parámetros clínicos puede proporcionar información valiosa sobre la gravedad de la condición y la necesidad de intervenciones más agresivas. La frecuencia cardíaca elevada puede ser un indicador de estrés y dolor significativo, lo que puede influir negativamente en el pronóstico clínico (105).

Tabla 15. Anova de variables de estudio

ANOVA						
		Suma de cuadrados	gl	Media cuadrática	F	Sig.
Frecuencia Cardiaca	Entre grupos	1,132	1	1,132	,029	,865
	Dentro de grupos	806,607	21	38,410		
	Total	807,739	22			
PPT (mg/dl)	Entre grupos	,304	1	,304	,227	,639
	Dentro de grupos	28,140	21	1,340		
	Total	28,444	22			
Edad	Entre grupos	139,147	1	139,147	6,117	,022
	Dentro de grupos	477,663	21	22,746		
	Total	616,810	22			

Fuente: Elaboración propia

Los resultados obtenidos en el análisis ANOVA de las variables Hematocrito, PPT y Edad en equinos con síndrome abdominal agudo (cólico) muestran diferencias significativas en algunos de estos parámetros. Según la tabla de resultados, la edad presentó una correlación significativa con el desenlace clínico, mientras que la frecuencia cardíaca y el PPT no mostraron una significancia estadística relevante.

La correlación significativa de la edad con el desenlace clínico sugiere que los caballos de mayor edad tienen un peor pronóstico. Esto es consistente con estudios que han encontrado que la edad avanzada puede influir negativamente en la recuperación de enfermedades abdominales agudas en equinos. Por ejemplo, un

estudio de Żak et al. (2020) ha demostrado que la edad avanzada en caballos puede afectar los marcadores inflamatorios y, por ende, el pronóstico clínico (104).

Por otro lado, los resultados del PPT y frecuencia cardíaca no mostraron significancia estadística, lo cual puede indicar que estos parámetros, aunque importantes, no son los únicos factores determinantes en el pronóstico de los caballos con cólico. Estudios adicionales podrían ser necesarios para comprender mejor cómo estas variables interactúan y afectan el desenlace clínico. Gehlen et al. (2020) encontraron que la variabilidad de la frecuencia cardíaca y las concentraciones de cortisol en caballos con dolor abdominal agudo pueden proporcionar información valiosa sobre el nivel de estrés y el posible desenlace clínico, pero no siempre correlacionan directamente con parámetros como PPT (88).

3.7 Discusión

Análisis de los Parámetros Hematológicos y Bioquímicos en el Síndrome Abdominal Agudo

El análisis de los parámetros hematológicos y bioquímicos en equinos con síndrome abdominal agudo (SAA) es crucial para un manejo clínico adecuado. En este estudio, la frecuencia cardíaca y las proteínas plasmáticas totales (PPT) no mostraron una correlación significativa con el desenlace clínico, lo que sugiere que estos parámetros por sí solos pueden no ser suficientes para predecir la evolución de los pacientes. La frecuencia cardíaca presentó una media de 0.3682 con una desviación estándar de 0.06821, mientras que las PPT tuvieron una media de 6.0588 mg/dL y una desviación estándar de 1.16085. Estos resultados indican una falta de asociación directa entre estos parámetros y los resultados clínicos, corroborando la necesidad de utilizar un enfoque multimodal para el diagnóstico y tratamiento del SAA (1).

Sin embargo, la edad de los equinos mostró una correlación significativa con los desenlaces clínicos, con un hallazgo que indica que los equinos más jóvenes

presentan mejores pronósticos. Este resultado es consistente con estudios previos que destacan la capacidad de recuperación disminuida en equinos de mayor edad debido a una respuesta inflamatoria y regenerativa menos eficiente (2). La correlación negativa significativa ($r = -0.475$, $p = 0.022$) entre la edad y el desenlace clínico subraya la importancia de considerar la edad del paciente al planificar el tratamiento y pronóstico del SAA.

La capacidad de respuesta inmunológica y la regeneración tisular se reducen con la edad, afectando negativamente la recuperación de los equinos mayores. Este fenómeno ha sido documentado en diversos estudios, que muestran cómo la edad avanzada está asociada con una mayor susceptibilidad a complicaciones y una menor capacidad de respuesta a las intervenciones terapéuticas (16). Por tanto, en la práctica clínica, es fundamental adaptar las estrategias de manejo basándose en la edad del paciente, implementando tratamientos más agresivos y monitoreos más intensivos para los equinos mayores.

La evaluación integral de los parámetros hematológicos y bioquímicos, junto con la consideración de factores demográficos como la edad, es esencial para mejorar los resultados clínicos en equinos con SAA. Este enfoque multidimensional permite una mejor identificación de los casos de alto riesgo y la implementación de intervenciones más efectivas, contribuyendo significativamente a la reducción de la morbilidad y mortalidad asociada con el síndrome abdominal agudo en equinos (15).

Evaluación de los Niveles de Lactato y su Significado Pronóstico

La medición de los niveles de lactato en el líquido peritoneal es una herramienta diagnóstica valiosa para evaluar el pronóstico de los equinos con síndrome abdominal agudo (SAA). En este estudio, los resultados muestran una media de 3.8176 mmol/L con una desviación estándar de 2.98627, indicando una variabilidad considerable en los niveles de lactato entre los sujetos analizados. Estos niveles elevados de lactato son indicativos de hipoxia tisular y mala perfusión, condiciones que generalmente empeoran el pronóstico de los equinos afectados (79).

La asociación entre niveles elevados de lactato y un pronóstico desfavorable se debe a la correlación entre la hipoxia tisular y el daño celular irreversible, lo cual puede llevar a complicaciones severas y una mayor mortalidad. Estudios previos han demostrado que los niveles de lactato superiores a 2 mmol/L están correlacionados con un incremento en la tasa de mortalidad en equinos con SAA, subrayando la importancia de este biomarcador en la práctica clínica (61).

La capacidad del lactato para reflejar el estado de perfusión tisular permite a los veterinarios identificar rápidamente los casos más graves que requieren intervención inmediata. Esta identificación temprana es crucial para la implementación de tratamientos agresivos y oportunos, lo que puede mejorar significativamente los resultados clínicos y reducir la mortalidad. La utilización del lactato como biomarcador facilita la priorización de recursos clínicos, permitiendo un enfoque más eficiente y efectivo en el manejo del SAA (78).

Además, la medición regular de los niveles de lactato durante el tratamiento proporciona una herramienta útil para monitorear la respuesta del paciente a la terapia. Los descensos en los niveles de lactato pueden indicar una mejora en la perfusión tisular y una respuesta positiva al tratamiento, mientras que niveles persistentemente elevados pueden señalar la necesidad de ajustes en el manejo terapéutico (4).

En definitiva, la evaluación de los niveles de lactato en el líquido peritoneal es una práctica esencial para el diagnóstico y manejo del síndrome abdominal agudo en equinos. Su capacidad para predecir el pronóstico y guiar las decisiones terapéuticas hace del lactato un biomarcador indispensable en la medicina veterinaria, contribuyendo a mejorar la precisión diagnóstica y la efectividad del tratamiento en pacientes equinos con SAA.

Resultados de Ultrasonografía Abdominal en el Diagnóstico de Síndrome Abdominal Agudo

La ultrasonografía abdominal se ha consolidado como una herramienta diagnóstica esencial para evaluar la motilidad intestinal y la presencia de líquido libre en

equinos con síndrome abdominal agudo (SAA). En este estudio, los hallazgos ultrasonográficos indicaron que el 52.9% de los casos presentaron motilidad intestinal disminuida, mientras que el 23.5% mostraron ausencia de motilidad. Además, se observó que el 29.4% de los casos no presentaron líquido libre, el 29.4% mostraron una cantidad moderada y el 23.5% una cantidad abundante. Estos resultados enfatizan la importancia de la ultrasonografía para detectar disfunciones gastrointestinales y acumulaciones de líquido, que son indicativas de complicaciones severas (54).

La reducción en la motilidad intestinal observada en la mayoría de los casos puede estar relacionada con varios factores, incluyendo la inflamación y la obstrucción intestinal, que son comunes en el SAA. Estudios previos han demostrado que la motilidad intestinal disminuida es un signo clínico crítico que puede predecir la severidad del cuadro clínico y la necesidad de intervención quirúrgica (55). La ausencia de motilidad en el 23.5% de los casos es particularmente preocupante, ya que puede indicar un íleo paralítico o una obstrucción completa, ambos asociados con un pronóstico desfavorable.

La presencia de líquido libre en la cavidad abdominal también es un hallazgo significativo en el contexto del SAA. La ultrasonografía permitió identificar casos con cantidades variables de líquido libre, lo cual es crucial para la evaluación del estado hemodinámico y la integridad del tracto gastrointestinal de los equinos afectados. La identificación de una cantidad moderada o abundante de líquido libre en el 52.9% de los casos sugiere la posible presencia de peritonitis o ruptura intestinal, condiciones que requieren una intervención inmediata y agresiva para prevenir la mortalidad (74).

La ultrasonografía abdominal no solo facilita la detección temprana de estas complicaciones, sino que también proporciona información valiosa para el monitoreo continuo del paciente durante el tratamiento. La capacidad de esta técnica para ofrecer imágenes en tiempo real y su carácter no invasivo la conviertenen una herramienta indispensable en la práctica clínica veterinaria. La implementación de la ultrasonografía como parte del protocolo estándar para el

diagnóstico y seguimiento del SAA puede mejorar significativamente los resultados clínicos al permitir intervenciones más precisas y oportunas (72).

En conclusión, los resultados obtenidos en este estudio subrayan la importancia de la ultrasonografía abdominal como una herramienta diagnóstica clave en el manejo del síndrome abdominal agudo en equinos. La detección de disfunciones gastrointestinales y acumulaciones de líquido a través de esta técnica permite una evaluación más detallada del estado clínico de los equinos, facilitando la toma de decisiones terapéuticas informadas y mejorando las tasas de supervivencia en casos de SAA.

El análisis de la correlación entre los parámetros clínicos como el hematocrito, las proteínas plasmáticas totales (PPT) y la edad con el desenlace clínico en equinos con síndrome abdominal agudo (SAA) proporciona información significativa y relevante para la práctica veterinaria. Los resultados del presente estudio indicaron que ni la frecuencia cardíaca ($r = -0.037$, $p = 0.865$) ni las PPT ($r = 0.103$, $p = 0.639$) mostraron correlaciones significativas con el desenlace clínico, lo cual sugiere que estos parámetros, por sí solos, no son suficientes para predecir la evolución clínica de los pacientes.

Por otro lado, la edad de los equinos presentó una correlación negativa significativa con el desenlace clínico ($r = -0.475$, $p = 0.022$), indicando que los equinos más jóvenes tienen mayores probabilidades de recuperación favorable comparados con los equinos de mayor edad. Este hallazgo es consistente con la literatura existente, la cual destaca que los animales jóvenes poseen una mayor capacidad de regeneración y una respuesta inmunológica más robusta, lo que contribuye a una mejor recuperación post-tratamiento (1).

La importancia de considerar múltiples parámetros clínicos para una evaluación completa y precisa del estado del paciente se evidencia en este análisis. La falta de correlación significativa entre la frecuencia cardíaca y las PPT con el desenlace clínico implica que estos indicadores deben ser complementados con otros factores para obtener una imagen más precisa de la condición del equino. Por ejemplo, la integración de parámetros como la edad y la evaluación dinámica de la respuesta al

tratamiento pueden mejorar la precisión en la predicción de los desenlaces clínicos (70).

El análisis ANOVA también reveló diferencias significativas en los desenlaces clínicos en función de la edad ($F = 6.117$, $p = 0.022$), lo que refuerza aún más la relevancia de este factor en la prognosis de equinos con SAA. En contraste, ni la frecuencia cardíaca ($F = 0.029$, $p = 0.865$) ni las PPT ($F = 0.227$, $p = 0.639$) mostraron diferencias significativas entre los grupos, corroborando que estos parámetros no son determinantes independientes del desenlace clínico (77).

En definitiva, los hallazgos del presente estudio subrayan la necesidad de una evaluación integral y multidimensional en el manejo del síndrome abdominal agudo en equinos. Considerar la edad del paciente y utilizar un enfoque holístico que integre múltiples parámetros clínicos permitirá a los veterinarios tomar decisiones más informadas y diseñar estrategias de tratamiento más efectivas, mejorando así los resultados clínicos en esta población de pacientes.

CAPÍTULO IV. CONCLUSIONES Y RECOMENDACIONES

CONCLUSIONES

Los parámetros clínicos analizados, como la frecuencia cardíaca y las proteínas plasmáticas totales (PPT), no mostraron una correlación significativa con el desenlace clínico.

Sin embargo, la edad de los equinos presentó una correlación negativa significativa con los desenlaces clínicos, indicando que los equinos más jóvenes tienen mayores probabilidades de recuperación favorable. La medición de los niveles de lactato en el líquido peritoneal demostró ser una herramienta diagnóstica valiosa para evaluar el pronóstico de los equinos con SAA.

Los niveles elevados de lactato, con una media de 3.8176 mmol/L, están asociados con hipoxia tisular y mala perfusión. Este biomarcador permite a los veterinarios identificar rápidamente los casos más graves, facilitando intervenciones terapéuticas inmediatas y mejorando potencialmente los resultados clínicos ultrasonografía abdominal ha demostrado ser una herramienta esencial para evaluar la motilidad intestinal y la presencia de líquido libre en equinos con SAA.

La falta de correlación significativa entre la frecuencia cardíaca y las PPT con el desenlace clínico, contrastada con la correlación significativa de la edad, resalta la necesidad de considerar múltiples factores para una evaluación precisa del estado del paciente. Este enfoque multidimensional permitirá a los veterinarios tomar decisiones más informadas y diseñar estrategias de tratamiento más efectivas.

RECOMENDACIONES

Es esencial que los veterinarios adopten un enfoque diagnóstico multidimensional que integre múltiples parámetros clínicos, incluyendo la edad, la frecuencia cardíaca, las proteínas plasmáticas totales (PPT) y los niveles de lactato. Se recomienda la inclusión regular de la medición de los niveles de lactato en el líquido peritoneal como parte del protocolo estándar para el manejo del síndrome abdominal agudo en equinos. La ultrasonografía abdominal debe ser utilizada de manera rutinaria para evaluar la motilidad intestinal y la presencia de líquido libre en equinos con síndrome abdominal agudo.

Es fundamental que los profesionales veterinarios reciban capacitación continua y estén al tanto de las últimas investigaciones y avances en el manejo del síndrome abdominal agudo en equinos.

REFERENCIAS BIBLIOGRÁFICAS

1. Taylor F, Brazil T, Hillyer M. Diagnostic Techniques in Equine Medicine London: Sounders; 2018.

2. Calderón R, González R. Cólico equino México: Universidad Nacional Autónoma de México; 2023.

3. FAO. Fao.org/. [Online].; 2021. Acceso 18 de Marzo de 2024. Disponible en: https://www.fao.org/fileadmin/user_upload/Employment/docs/Recruitment_brochure_final_Spanish2.pdf.

4. Morel H, Pared V, Ramírez R, Zdanowski F, García N. [Online].; 2018.. Disponible en: https://repositorio.unne.edu.ar/handle/123456789/49560.

5. Coumbe K. Equine Veterinary Nursing. Segunda ed.: Wiley Black WELL; 2019.

6. Raymond G, Harris P, Coenen M. Equine applied and clinical nutrition: health, welfare and performance Toronto: Saunders Elsevier; 2020.

7. Galopes. Escuela de Galopes. [Online]; 2022. Acceso 18 de Marzode 2024. Disponible en: https://galopes.es/el-sistema-digestivo-del-caballo/.

8. de Jesús A, Villanueva C, Pech P. Un caballo no es un perro: fortalezas físicas y capacidades. Bioagrociencias. 2020.

9. Arroyave S, Cruz J. Caracterización de las prácticas de alimentación en caballos criollos colombianos en régimen de pesebrera. Revista de Medicina Veterinaria. 2022.

10. Egido V. Cuidados del caballo geriatrico: Alimentación y nutrición Parte 3. Badajoz Veterinaria. 2024.

11. Camacho Á. Manejo nutricional del caballo geriátrico. Equinus: Medicina y cirugía equina. 2023.

12. Castillo M, Puican J, Garcia M, Chang L. Complemento alimenticio y Heno de alfalfa en los valores eritrocitarios de caballos. Ciencia y sociedad. 2023.

13. Flores J. Caracterización de los métodos de alimentación y sus consecuencias nutricionales en los caballos del centro turístico "La Marquesa". ri.uaemex.mx. 2023.

14. Top Cavalls. Aparato digestivo del caballo. 2015.

15. Duque D, Ospina C, Arango S. Corrección quirúrgica de un atrapamiento del intestino delgado en el foramen epiploico en un caballo Pura Sangre Inglés (PSI). Revista CES Medicina Veterinaria y Zootecnia. 2019; 5(2).

16. Jaramillo M. Síndrome abdominal agudo en caballo Pinto Americano, Girardota, Antioquía. Trabajo de grado. Caldas: Unilasallista Corporación Universitaria, Facultad de Ciencias Agropecuarias.

17. Deras P. REVISIÓN BIBLIOGRÁFICA SOBRE EL SÍNDROME ABDOMINAL AGUDO EN EQUINOS 2022. Tesis. POPAYAN CAUCA: UNIVERSIDAD ANTONIO NARIÑO, FACULTAD DE MEDICINA VETERINARIA.

18. Comadsa. Comadsa.mx. [Online]; 2023. Acceso 18 de Marzode 2024. Disponible en: https://comadsa.mx/sintoma-del-colico-equino/.

19. Ramírez E, Hernández A. Criterios básicos para definir un tratamiento médico o quirúrgico en el Síndrome Abdominal Agudo en Equinos. Revista Sistemas de Producción Agroecológicos. 2022.

20. Albarracin G, Murillo O. Síndrome abdominal agudo en equinos. repository.ucc.edu.co. 2024.

21. Cortes J. Adherencias abdominales postquirúrgicas en caballo criollo colombiano. repository.unilasallista.edu.co. 2023.

22. Dera P. Revisión bibliográfica sobre el síndrome abdominal agudo en equinos 2022. 2023.

23. Carvajal A. Síndrome abdominal agudo en yegua criolla colombiana con impactación de colon ventral derecho y retro flexión de colon. repositoriodspace.unipamplona.edu. 2021.

24. Maggi F. Revisión del síndrome de mala adaptación neonatal (NMS, Neonatal Maladjustment Syndrome) en potros. 2023.

25. Rodriguez Y, Caro M. Revisión sistemática de literatura sobre las manifestaciones clínicas del síndrome inflamatorio de respuesta sistémica en equinos. repository.ucc.edu.co. 2022.

26. Ramirez W, Gallardo B. Principales causas gastroentericas en potros hasta los 6 meses de vida. 2023.

27. Guerrero E. Caballo criollo colombiano con síndrome abdominal agudo causado por encarcelamiento ileoyeyunal en omento mayor, desplazamiento de colon ventral hacia derecha e impactación. repositoriodspace.unipamplona.edu. 2020.

28. Moreno N. Septicemia neonatal equina en potro clonado concebido a partir de un embrión vitrificado de raza polo argentino. 2021.

29. Colmenares A. Impactación de colon mayor y presencia de enterolito en colon menor en una mula (equus asinus× equus caballus). 2022.

30. López S. Equino con peritonitis secundaria a un absceso del cordón espermático. Trabajo de grado. Caldas: Unilasallista Corporación Universitaria, Medicina Veterinaria.

31. Borrero L. Desplazamiento de colon por dilatación gástrica e impactación en flexura pélvica: reporte de caso clínico. 2022.

32. Boffa M, Ferreira V, Muriel M, Hernández H. Enfermedades parasitarias de presentación más frecuente en los equinos. 2022.

33. Criollo B, Hernán N. Laparotomía explotaría en yegua criolla colombiana con síndrome abdominal agudo causada por fecalito y desgarre de la capa muscular de la cinta del colon menor. 2020.

34. Guzmán L, Orozco W. Manual de consulta en medicina clinica equina. repositorio.una.edu.ni. 2020.

35. Muriel M, Hernández H, Ferreira V. Enfermedades del aparato digestivo de los equinos. Manual de enfermedades de los equinos, 66. 2020.

36. Plazas E. Práctica con proyección empresarial en la Clínica Equina SAS (Chía-Cundinamarca). 2022.

37. Devis S. Medicina y cirugía en equinos en el Centro de Veterinaria y Zootecnia CES, Medellín Colombia. 2021.

38. Romero P. Reporte de caso de Vólvulo Mesentérico en un equino criollo colombiano. 2020.

39. Rasillo A, Romero A, Cequier A. Microbioma equino. Trabajo Fin de Grado en Veterinaria, Facultad de Veterinaria, Universidad de Zaragoza, 3-10. 2020.

40. García M. Evaluación de los efectos del vendaje neuromuscular sobre la columna toraco-lumbar del caballo: determinación de umbrales nociceptivos mecánicos y variaciones de temperatura superficial. docta.ucm.es. 2021.

41. Pinzón L. Lipoma pedunculado e hipoplasia congenita de colon mayor en una yegua criolla colombiana. 2021.

42. Pérez J, Sánchez J, Seco E. Alternativas tarapéuticas en el tratamiento y prevención de síndrome abdomunal agudo(SAA Equinos). 2021.

43. Chacón E. Informe final de trabajo de grado en el Centro Médico Veterinario Internal MV en el área de Medicina Interna de Equinos. 2020.

44. Zapata M, Titiribi S, Úsuga C. Uso de la fenilbutazona como agente causal de la colitis en equinos. Ciencia Latina Revista Científica Multidisciplinar, 7(2), 9631-9642. 2023.

45. Pulido I. Reporte de un caso clínico, tratamiento de colitis en caballo criollo colombiano. repository.udca.edu.co. 2020.

46. Bernate L. Colitis dorsal derecha causada por el uso de Aines en equino raza Frisón. 2021.

47. Espinoza D. Pasantía en medicina de equinos y bovinos, en el Hospital de Equinos, Especies Mayores y Terapias Regenerativas de la Universidad Nacional y giras de campo. 2023.

48. Gómez L. Informe final de práctica con proyección empresarial en la Clínica de la Reproducción Animal de la Universidad Nacional en Bogotá, DC. 2022.

49. Cruz J. Produccion-animal.com.ar. [Online].; 2020. Acceso 18 de Marzo de 2024. Disponible en: https://www.produccion-animal.com.ar/produccion_equinos/Enfermedades/58-colico_equino.pdf.

50. Mussio K. Pasantía en el Hospital de Equinos, Especies Mayores y Terapias Regenerativas de la Escuela de Medicina Veterinaria, Universidad Nacional, Costa Rica y en explotaciones ganaderas. 2023.

51. Cantillo M. Análisis de la casuística equina del Centro de Perinatología Equina Foal Care en Cajicá, Colombia. 2021.

52. Morales P. Práctica con proyección empresarial en el Hato Tautacos, en el municipio de Orocúe, Casanare. 2020.

53. Marín V. Tratamiento para hernia inguinal en equino adulto. 2021.

54. Ramos G, Veado H, Ribeiro E, Castro M. Distúrbios do trato reprodutivo masculino em equídeos: 87 casos (2014-2022). Pesquisa Veterinária Brasileira, 44, e07338. 2024.

55. Silva D, Monteiro G. Doppler ultrasonography applied to the diagnosis of testicular disorders in stallions. 2020.

56. Parra E. Tratamiento de hernia en terneros bovinos-Reporte de Caso Clínico 2021. 2022.

57. Gómez F, Ruiz J, Balvin D. Evaluación de algunos factores de riesgo para la presentación de síndrome de úlcera gástrica (SUGE) en el caballo criollo colombiano en el Valle de Aburrá, Antioquia (Colombia. Revista de la Facultad de Medicina Veterinaria y de Zootecnia. 2020.

58. Pérez F. Medicina interna y cirugía de especies menores en la Clínica Granja Veterinaria el Tremedal en San Ramón de Alajuela, Costa Rica. 2020.

59. Daniela R, Alexander J. Evaluación y tratamiento polimodal del dolor musculo esquelético y abdominal en equinos. researchgate.net. 2020.

60. Cardona D, Hernández D. Evaluación y tratamiento polimodal del dolor musculo esquelético y abdominal en equinos. Revista Sistemas de Producción Agroecológicos. 2020.

61. Cedeño A, Parra L. Evaluación retrospectiva de lactato peritoneal y sanguíneo en equinos ingresados por abdomen agudo a la Clínica Equina SAS de Bogotá entre 2016-2020: 564 casos. repository.ces.edu.co. 2022.

62. Portuguez G. Factores asociados y determinación del bienestar animal en equinos de la unidad histórica de la Policía Montada el Potao, Lima–2021. repositorio.unheval.edu.pe. 2022.

63. Espinosa O. Reporte de caso de yegua con síndrome de condición corporal baja persistente en el establecimiento Villa-Capría. dspace.udla.edu.ec. 2020.

64. Castro M. Determinación de la prevalencia de Oxyuris equi en caballos de trabajo en dos comunidades del Municipio de Zaragoza, del Departamento de Chimaltenango de abril a mayo en el año 2019. repositorio.usac.edu.gt. 2022.

65. Castro A. Reporte de caso: Impactación colon mayor en equino criollo colombiano. Unilasallista Corporación Universitaria. 2021.

66. Ibarra J. Relación entre el tiempo total de anestesia y tiempo de recuperación anestésica en caballos adultos sometidos a cirugía por síndrome abdominal agudo. 2019.

67. Chavez M. Miositis clostridial en caballo pura sangre español remitido a la clínica de equinos de la corporación universitaria lasallista en Caldas-Antioquia: Reporte de caso. repositorio.utp.edu.co. 2020.

68. Guerrero E. SÍNDROME ABDOMINAL AGUDO EQUINO. Trabajo de grado. Pamplona: Universidad de Pamplona, Clínica Equina.

69. Valencia M. Síndrome abdominal agudo: desplazamiento dorsal derecho, impacción gástrica ydecolon mayoren yegua criolla colombiana, reporte de caso. repository.unilasallista.edu.co. 2021.

70. Betancur J. UA. [Online].; 2022. Acceso 18 de Marzo de 2024. Disponible en: https://editorial.uniamazonia.edu.co/index.php/fagropec/article/view/105/104 .

71. Reporte de caso de síndrome abdominal agudo en equino frisón, Toluca de Lerdo, Rstado de Mexico. Trabajo de grado. CALDAS: CORPORACIÓN UNIVERSITARIA LASALLISTA, FACULTAD DE CIENCIAS ADMINISTRATIVAS Y AGROPECUARIAS.

72. Sepioni H, Garcia L, Petrone N, Roccatagliata C, Smetana A, Vaccaro M. FVET. [Online].; 2020. Acceso 18 de Marzo de 2024. Disponible en: https://www.fvet.uba.ar/fcvanterior/equinos/sindrome_abdomen_agudo_en_el_equino.pdf.

73. Gesualdi J. Equisens. [Online]; 2020. Acceso 18 de Marzode 2024. Disponible en: https://www.equisens.es/veterinaria/tetanos-en-equinos/.

74. Zuluaga A, Silveira G, Martínez J. Consideraciones para la toma de decisiones oportunas ante el cólico equino: ¿manejo médico o quirúrgico? Articulo científico. Medellín: Universidad de Antioquia, Escuela de Medicina Veterinaria.

75. Pereira N. CLINICA EQUINA. Trabajo de grado. CUNDINAMARCA: Universidad de los Llanos, FACULTAD DE CIENCIAS AGROPECUARIAS Y RECURSOS NATURALES.

76. Genoud J, Moiron A, Kudzujián M. DIAGNÓSTICO PRECOZ DEL ABDOMEN AGUDO EN EQUINOS. [Online].; 2021. Acceso 18 de Marzo de 2024. Disponible en: https://www.produccion-

animal.com.ar/produccion_equinos/Enfermedades/12-diagnostico_precoz_abdomen_agudo.pdf.

77. Darley V, Rodrigo R, Edilberto F. Evaluación de líquido peritoneal post biopsia hepática percutánea guiada por ultrasonografía en equinos. academia.edu. 2021.

78. Pacheco G. Determinación de valores referenciales de lactato sérico en equinos (Equus caballus) aparentemente sanos en condiciones de altitud. dspace.ups.edu.ec. 2022.

79. Ampuero J, Aguanaga Z, Girón E. Viabilidad de la anastomosis termino terminal yeyunal revestida con transposición mesentérica en el equino, distrito de Cajamarca - 2017. Tesis. Cajamarca: Escuela de Medicina Veterinaria, Fcaultad de Ciencias Veterinarias.

80. Gonzalez N. Evaluación celular del líquido peritoneal en caninos (Canis lupus familiaris) sometidos a la anastomosis término terminal de yeyuno usando como adyuvante pericardio bovino no tratado - Cajamarca 2015. Tesis. CAJAMARCA: UNIVERSIDAD NACIONAL DE CAJAMARCA, FACULTAD DE CIENCIAS VETERINARIAS.

81. Hinojosa JNA. Indicadores hematológicos y fisiológicos asociados a la insuficiencia cardiaca congestiva en bovinos expuestos a 3700 MSNM en la Provincia de Pichincha. repositorio.utc.edu.ec. 2024.

82. Tullume H. Relación entre hematocrito y hemoglobina materna con el estado nutricional de recién nacidos en el Hospital de Apoyo Chepén, 2021. 2021.

83. Karem DJQ. Valores de saturación de oxigeno, hemoglobina y hematocrito en pobladores a diferentes niveles altitudinales de la región Arequipa. 2022. repositorio.ucsm.edu.pe. 2022.

84. Carbajal D. Proteínas totales, albúmina y globulinas presentes en el plasma sanguíneo de crías de bovinos criollos (Bos taurus) y cruzados criollos por Simmental. repositorio.unamba.edu.pe. 2024.

85. Garcia A. Correlación diagnóstica de gradiente de albúmina Suero-Ascitis (GAS-A) y concentración de proteínas en líquido ascítico y suero para el diagnóstico diferencial de ascitis en pacientes hospitalizados en el servicio de Medicina. Hospital II-2 Tarapoto. tesis.unsm.edu.pe. 2021.

86. Zambrano J, Zambrano A. Proteínas séricas y concentración de electrolitos en pacientes con insuficiencia renal crónica. repositorio.unesum.edu.ec. 2023.

87. Martínez C. Distrés, variabilidad de la frecuencia cardiaca, comportamiento y vocalizaciones de la yegua ante la separación de su potrillo. Universidad Autónoma Metropolitana. Unidad Xochimilco. 2021.

88. Gehlen H, Faust M, Grzeskowiak R, Trachsel D. Association between Disease Severity, Heart Rate Variability (HRV) and Serum Cortisol Concentrations in Horses with Acute Abdominal Pain. Animals : an Open Access Journal from MDPI, 10. 2020.

89. Contreras M, Escribano D, Martín M, Tecles F, Cerón J. Salivary alpha-amylase activity and cortisol in horses with acute abdominal disease: a pilot study. BMC Veterinary Research, 14. 2018.

90. Curtis L, Burford J, England G, Freeman S. Risk factors for acute abdominal pain (colic) in the adult horse: A scoping review of risk factors, and a systematic review of the effect of management-related changes. PLoS ONE, 14. 2019.

91. Contreras F. Evaluación de dos protocolos de criopreservación de semen equino. agris.fao.org. 2022.

92. Radcliffe R, Liu S, Cook VHS, Divers T. Interpreting abdominal fluid in colic horses: Understanding and applying peritoneal fluid evidence. Journal of veterinary emergency and critical care, 32 S1, 81-96. 2022.

93. Pihl T, Andersen P, Kjelgaard M, Mørck N, Jacobsen S. Serum amyloid A and haptoglobin concentrations in serum and peritoneal fluid of healthy horses and horses with acute abdominal pain. Veterinary clinical pathology, 42 2, 177-83. 2013.

94. Latson K, Nieto J, Beldomenico P, Snyder J. Evaluation of peritoneal fluid lactate as a marker of intestinal ischaemia in equine colic. Equine veterinary journal, 37 4, 342-6. 2010.

95. Bardell D, Milner P, Goljanek K, Peffers M. Differences in plasma and peritoneal fluid proteomes identifies potential biomarkers associated with survival following strangulating small intestinal disease. quine veterinary journal. 2019.

96. Winther M, Haugaard S, Pihl T, Jacobsen S. Las concentraciones de lipocalina asociada a la gelatinasa de neutrófilos aumentan en el suero y el líquido peritoneal de caballos con enfermedad abdominal inflamatoria e infartos intestinales no estranguladores. Revista veterinaria equina. 2022.

97. Matthews S, Dart A, Reid S, Dowling B, Hodgson D. Predictive values, sensitivity and specificity of abdominal fluid variables in determining the need for surgery in horses with an acute abdominal crisis. Australian veterinary journal, 80 3, 132-6. 2022.

98. Long A, Southwood L, Morris T, Brandly J, Stefanovski D. Use of multiple admission variables better predicts intestinal strangulation in horses with colic than peritoneal or the ratio of peritoneal:blood l-lactate concentration. Equine veterinary journal. 2023.

99. Hann M, Mair T, Gardener A, Southwood L, Dechant J, Barton M, et al. Acute abdominal dehiscence following laparotomy: a multicentre, international retrospective study. Equine veterinary journal. 2021.

100. Rockow M, Griffenhagen G, Landolt G, Hendrickson D, Pezzanite L. The Effects of Antimicrobial Protocols and Other Perioperative Factors on Postoperative Complications in Horses Undergoing Celiotomy: A Retrospective Analysis, 2008–2021. Animals : an Open Access Journal from MDPI, 13. 2023.

101. Kovač M, Aliev R, Pozyabin S, Drakuĺ N, Rizvanov A. Current Strategies for Prevention and Treatment of Equine Postoperative Ileus: A Multimodal Approach. Equine Science. 2020.

102. Fraiwan M, Abutarbush S. Using Artificial Intelligence to Predict Survivability Likelihood and Need for Surgery in Horses Presented With Acute Abdomen (Colic). Journal of equine veterinary science, 90, 102973. 2020.

103. Bowden A, England G, Brennan M, Mair T, Furness W, Freeman S, et al. Indicators of ‘critical’ outcomes in 941 horses seen ‘out-of-hours’ for abdominal pain (colic). Veterinary Record. 2020.

104. Zak A, Siwinska N, Elzinga S, Barker V, Stefaniak T. Effects of equine metabolic syndrome on inflammation and acute-phase markers in horses. Domestic animal endocrinology, 72, 106448. 2020.

105. Luo M, Chen Y, Cheng Y, Li N, Qing H. Association between hematocrit and the 30-day mortality of patients with sepsis: A retrospective analysis based on the large-scale clinical database MIMIC-IV. PLoS ONE, 17. 2022.

106. Carrlier S, Depuydt E, Van L. Axon Vet. [Online]; 2024. Acceso 18 de Marzode 2024. Disponible en: https://axoncomunicacion.net/celulas-madre-

mesenquimales-alogenicas-preparadas-equinas-en-caballos-con-lesiones-naturales-de-tendones-y-ligamentos/.

10 Roldan J. Clinica Veterinaria Equina. [Online].; s.f. Acceso 18 de Marzo de
7. 2024. Disponible en: https://www.equinuvi.es/component/content/article/85-consejos/84-consejos-de-salud-equina-colicos?Itemid=437.

10 Melgar M. Evaluación de las variaciones en los niveles de glucosa y proteínas
8. totales en caballo peruano de paso en reposo y posterior al esfuerzo físico. repositorio.ucsm.edu.pe. 2023.

10 Salazar A. Cuidados de enfermería en la atención al paciente con shock séptico
9. (foco abdominal) e insuficiencia respiratoria II. repositorio.uigv.pe. 2023.

11 Morán J, Lemberger K, Cadoré J, Lepage O. Adenocarcinoma en combinación
0. con adenomas múltiples en intestino delgado causantes de cólico agudo en un caballo pura raza española. Equinus: Medicina y cirugía equina. 2023.

11 Useche A. Apoyo en diagnóstico y planteamiento de estrategias para
1. mitigación a la problemática de animales en condición de vulnerabilidad, mediante la perspectiva de la comunidad en el municipio de Soacha, Cundinamarca. repository.udistrital.edu.co. 2022.

11 López E. Intervención psicooncológica asistida con caballos: determinación
2. del nivel de eficacia y de los elementos terapéuticos de la terapia asistida con caballos en pacientes afectadas de cáncer de mama. ddd.uab.cat. 2023.

11 Rengifo H. Medición De Indicadores De Bienestar Animal (Awin) En Caballos
3. Deportivo En La Escuela De Equitación San Rafael. repositorio.uan.edu.co. 2024.

11 Velásquez JPV, Bayona J, Cavanzo P, Bautista D, Navas A. Evaluación de la
4. condición corporal en caballos deportivos en una academia ecuestre de

Cundinamarca, Colombia. Revista UDCA Actualidad & Divulgación Científica. 2023.

115. Marroquín M. Comparación del efecto sobre la condición corporal de equinos de alto rendimiento deportivo al adicionar a la dieta Pasto heneficado de gramínea Jaraguá (Hyparrhenia rufa) o pasto heneficado de gramínea Kikuyú (Pennisetum clandestinum). repositorio.usac.edu.gt. 2021.

116. Mera B. Efecto de patologias dentales sobre la condicion corporal de los Equinos en la Hacienda Huasi-caballo. repositorio.utc.edu.ec. 2022.

117. Martin G, Pérez J, González A, Velásquez C. Asociación entre parámetros de condición corporal, ultrasonografía y biometría corporal y testicular en reproductores equinos del municipio de Facatativá, Cundinamarca, Colombia. Revista de Medicina Veterinaria. 2023.

118. Calderón S. Evaluación de la Gonadotropina Coriónica Equina (eCG) en gestaciones gemelares en el ganado cebú (Bos indicus). dspace.ups.edu.ec. 2024.

119. Rangel N. Protocolo de atención para paciente con síndrome abdominal agudo (SAA) En La Clínica Veterinaria UDCA–grandes animales. repository.udca.edu.co. 2021.

120. Londoño C. Ruptura vesical, en neonato de caballo criollo colombiano. Caso clínico presentado en la Clínica Veterinaria hermano Octavio Martínez López FSC durante el año 2021. repository.unilasallista.edu.co. 2022.

121. López I. Validación de un nuevo modelo predictivo de SRIS en caballos con cólico en condiciones de campo. 2021.

122. Gualan L, Sigcha M. Estimación del índice de mérito total del programa de mejoramiento genético en bovinos de leche de la parroquia Guaytacama del cantón Latacunga, provincia de Cotopaxi. repositorio.utc.edu.ec. 2023.

12 Burgos E, Labaroni C, Lanzone C, Urdapilleta M. Nuevos registros de
3. Calomys tener (Rodentia: Cricetidae, Sigmodontinae) que amplían la distribución y diversidad genética conocida para Misiones, Argentina. rid.unam.edu.ar. 2021.

12 Santos D. Nivel de conocimiento y adherencia al hábito de alimentación en los
4. pacientes sometidos a Hemodiálisis en un Centro Nefrológico, Arequipa-2020. repositorio.ucv.edu.pe. 2020.

12 Pincay R. Efectos de la fertilización con macronutrientes sobre la absorción de
5. cadmio de dos materiales genéticos de cacao (Theobroma cacao L.) utilizados como patrones, bajo condiciones controladas. Universidad Técnica de Cotopaxi. 2022.

12 Malé F. Medicina interna, Imagenología y Cirugía en animales de compañía
6. en Hospital de Especies Menores y Silvestres, Universidad Nacional, Heredia, Costa Rica; y Hospital Veterinario Hatillo SA, San José, Costa Rica. epositorio.una.ac.cr. 2021.

12 Sánchez S. Osteoartritis degenerativa de las articulaciones del tarso en caballo
7. criollo colombiano. repository.unilasallista.edu.co. 2023.

12 Rodríguez R, Mejía C, Vera L. Descripción imagenológica de un caballo
8. criollo colombiano con enfermedad articular degenerativa del tarso. Revista Colombiana de Ciencia Animal. 2020.

12 Taschetto P, Pradella G, Berlingieri M, Leiria P, Skupien J, Lübeck I, et al.
9. Using peritoneal and blood lactate as predictor of condition type, surgical referral and prognosis in equine colic cases. Arquivo Brasileiro de Medicina Veterinária e Zootecnia. 2023.

ANEXOS

Anexo 1. Evaluación inicial de contantes fisiológicas (evaluación clínica de un paciente equino SAA)

Evaluación de mucosas

Fluidoterapia

Sondaje Nasogástrico

Anexo 2. Toma de muestra de líquido peritoneal - Abdominosentesis

Anexo 3. Muestra de líquido peritoneal

Anexo 4. Resultados valores LP, PPT, Hematocrito

Anexo 5. Cecocentesis – Punción cecal

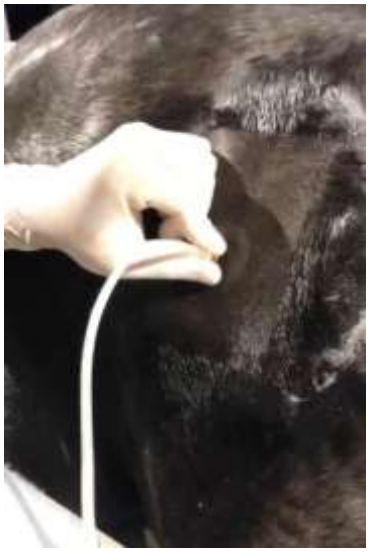

Anexo 6. Materiales

Maquina Lactate Plus

Centrifuga

Refractómetro

Tabla de lectura para Hematocrito

Anexo 7. Ingreso de paciente a quirófano

Anexo 8. Fichas de Ingreso CLINICA EQUINA RANCHO Z

FICHA DE INGRESO

FECHA: 11/06/2022

1. DATOS DEL PACIENTE

DATOS DEL ANIMAL		SANIDAD DEL ANIMAL		
NOMBRE	Hitler	**EXAMEN ANEMIA INFECCIOSA EQUINA**	**SÍ**	**ÚLTIMA FECHA**
RAZA	Silla Argentina		**NO**	
SEXO	Macho Castrado	**VACUNAS**	**SÍ**	**PRODUCTO**
EDAD	7 años		**NO**	**ÚLTIMA FECHA**
COLOR CA2PA	Castaño	**DESPARASITACIÓN**	**SÍ**	**PRODUCTO**
PESO	487kg		**NO**	**ULTIMA FECHA**

2. DATOS DEL VETERINARIO REMITENTE

NOMBRE	
TELÉFONO	

3. DATOS PROPIETARIO

NOMBRE	
CÉDULA	
TELÉFONO	
DIRECCIÓN	

4. EVALUACIÓN INICIAL AL INGRESO

FRECUENCIA CARDIACA	28-44	82
FRECUENCIA RESPIRATORIA	6-20	36
TEMPERATURA	37.5-38.5°C	38.3
MOTILIDAD DD	0 Amótil	0
VD	1 Hipomótil	0
DI	2 Normomotil	0
VI	3 Hipomótil	0
MUCOSAS	N Normales P Pálidas H Hiperémicas C Cianóticas	C
TIEMPO LLENADO CAPILAR	1 – 2 segundos	4
ACTITUD	BAR Alerta D Deprimido E Estupor C Coma	E
TEMPERATURA CASCOS	F Frío C Caliente	C
PULSO DIGITAL	Sí o NO En caso de SÍ	NO

	poner cuál/es.	
PRODUCCIÓN DE ORINA	Sí o NO	NO
DENSIDAD URINARIA		
PRODUCCIÓN DE HECES	SÍ o NO	NO
DESCRIPCIÓN HECES	S Seco N Normal P Pastosas D Diarrea M con Moco	S
APETITO	B Bueno M Moderado SA Sin Apetito	SA
CONSUMO DE ALIMENTO	Cantidad	NO
CONSUMO DE AGUA	Litros	NO
PROCEDIMIENTOS		
SONDAJE NASOGÁSTRICO	Litros de reflujo	CONTENIDO PASTO FERMENTADO, ROJISO
PALPACIÓN RECTAL	Anormalidades	ASAS DE INTESTINO DELGADO DILATADAS
ULTRASONIDO	Anormalidades	ASAS DE INTESTINO DELGADO DILATADAS, DISTENSION ABDOMINAL
ABDOMINOSCENTESIS	Descripción líquido	ROJISO, TURBIO, INODORO
TROCARIZACIÓN CECAL	SÍ ó NO	NO

PRUEBAS LABORATORIO		
HEMATOCRITO	0.32-0.52 L/L	48
PROTEÍNAS TOTALES	6-8 g/dl	6.3
FIBRINÓGENO	<5g/L	-
LACTATO	<2 mmol/L	8.9
GLUCOSA	80-120	-

5. DIAGNOSTICO

Desplazamiento dorsal a la derecha

6. OBSERVACIONES

Paciente con SAA, recibe dosis de analgesia (Flunixin Meglumine) en su lugar de procedencia ,luego de 48 horas de sintomatología al no obtener respuesta medica deciden derivarlo a clínica con un pronóstico reservado, a su llegada se realiza el correspondiente protocolo clínico: toma constantes fisiológicas y demás maniobras medicas acorde al caso presente, se ingresa al paciente a cirugía a través de laparotomía exploratoria el cual revelan un pronóstico reservado, se instaura terapia de fluidos y analgesia post operatoria a las 24 hora desarrolla un cuadro de SID, razón por la cual se decide eutanaciar al equino.

7. SALIDA DEL PACIENTE

Fecha de salida	-
Autorizado por Doctor	-
Exámenes previos a la salida	

Lactate Plus - Liquido Peritoneal 8.9 mmol/L

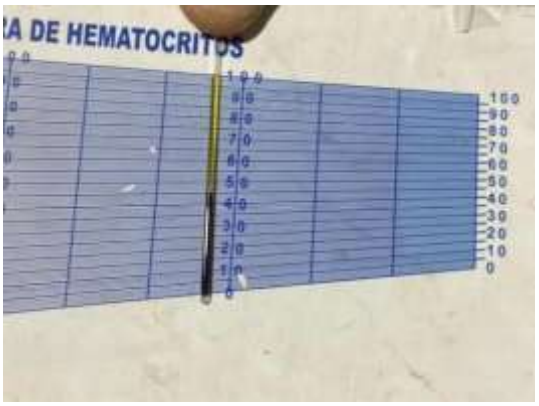

Hematocrito 45 L/L

Muestra Liquido peritoneal

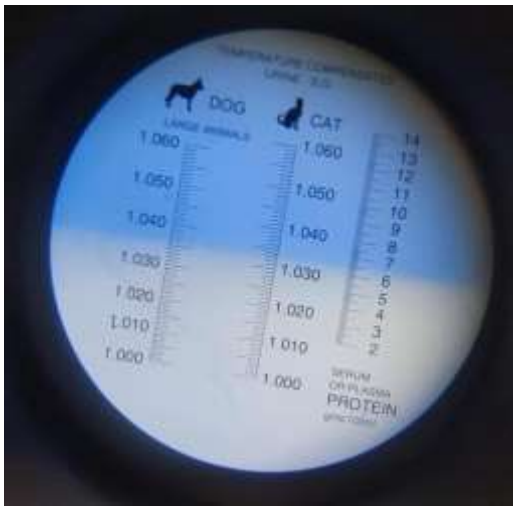

PPT 6.3 g/dl